Münchener Medizinische Wochenschrift

Schriftleitung: **Hans Spatz** und **Walter Trummert**, München 38, Eddastraße 1 / Verlag: **J. F. Lehmann**, München 15, Paul-Heyse-Straße 26/28
Der Verlag behält sich das ausschließliche Recht der Vervielfältigung, Übersetzung und Verbreitung der veröffentlichten Beiträge vor

MÜNCHEN · 15. APRIL 1960 102. JAHRGANG · HEFT 16

CHIRURGIE

Über die Wandlung des Entzündungsbegriffes*)

von W. FELIX

Zusammenfassung: Die verschiedenen Auffassungen vom Wesen des Entzündungsvorganges, die namentlich von seiten der deutschen pathologischen Anatomen veröffentlicht wurden, werden dargestellt. Die Wandlung des Entzündungsbegriffes kommt besonders deutlich zum Ausdruck, wenn über ihren Zweck nachgedacht wird. Gerade von seiten der Pathologen bestehen hier stärkste Gegensätze, die am deutlichsten zum Ausdruck kommen in den Meinungsverschiedenheiten zwischen *Aschoff* und *Ricker*. Der erstere sieht in dem Entzündungsvorgang etwas Zielstrebiges, eine Abwehr, etwas Zweckmäßiges, während *Ricker* jede Zweckmäßigkeit und Abwehr abstreitet. Bei den Klinikern findet man häufig die Auffassung von der Zweckmäßigkeit des Entzündungsprozesses, am markantesten kommt sie zutage bei *John Hunter* im 18. Jahrhundert und bei *August Bier* in den letzten Jahrzehnten seines Lebens. Der Entzündungsbegriff läßt sich nicht mehr beseitigen, wie dies z. B. *Ricker* vorschlägt. Er ist zu sehr in den Anschauungen des praktischen Arztes und Klinikers verankert. Er ist ein Lebensvorgang von universeller Bedeutung im Heilgeschehen und bleibt ewig ein lebendiger Begriff.

Summary: The various conceptions of the nature of the process of inflammation, published mainly by German pathological anatomists, are described. The change in the definition of inflammation becomes particularly clear if a reflection is made on its purpose. Especially among pathologists, there are the most pronounced contrasts which are most clearly expressed in the differences of opinion between Aschoff and Ricker. The former considers the process of inflammation something purposeful, a defense, something expedient, whereas Ricker denies any purpose and defense. Among the clinicians, one frequently finds the conception of the expediency of the process of inflammation; it was most strikingly expressed by John Hunter in the 18th century and by August Bier in the latter decades of his life. The idea of inflammation cannot be removed any more, as it is proposed by Ricker, for example. It is anchored too deeply in the views of the practitioner and of the clinician. It is a vital process of universal importance within the sphere of healing and will eternally remain a living conception.

Résumé: L'auteur expose les diverses conceptions de la nature du phénomène inflammatoire, celles notamment qui furent publiées par les anatomistes pathologistes allemands. La transformation du concept de l'inflammation trouve une expression particulièrement nette quand son but est pris en considération essentielle. C'est précisément des pathologistes qu'émanent les oppositions les plus marquées, dont l'expression la plus nette est fournie par les divergences d'opinions entre *Aschoff* et *Ricker*. Le premier voit dans le phénomène inflammatoire quelque chose d'orienté, une défense, quelque chose d'adapté à un but, alors que *Ricker* nie toute défense et tout conditionnement par un but. Chez les cliniciens, on trouve fréquemment cette conception du caractère orienté du processus inflammatoire; elle se manifeste de la façon la plus marquée chez *John Hunter*, au XVIIIe siècle, et chez *Auguste Bier* dans les dernières décades de sa vie. Le concept d'inflammation ne peut plus être éliminé, comme *Ricker*, par exemple, le propose. Ce concept est par trop ancré dans les idées du médecin praticien et du clinicien. C'est un processus vital d'importance universelle dans le phénomène curatif et reste éternellement une notion vivante.

Begriff und Theorie der Entzündung (E.) waren nie einheitlich. Den Gründen nachzugehen, warum sie verschieden sind, warum sie sich ferner gewandelt haben und warum sogar vereinzelt die Abschaffung des Entzündungsbegriffs gefordert wird, bedeutet wahrlich ein theoretisches Studium, dient aber auch praktischen Überlegungen. Es handelt sich dabei um eine Analyse ärztlichen Denkens über einen wichtigen Lebensvorgang, der, wie seine gewaltige Literatur beweist, stets lebhaftes Interesse erweckt hat. In den ersten Jahrzehnten dieses Jahrhunderts beschäftigten sich besonders deutsche Pathologen mit der E., sie stritten heiß über ihre Definition. Man sprach geradezu — so sagt *Aschoff* — von einer Querelle allemande. Bei uns entstanden die wichtigsten Versuche, jener von *Cohnheim* und jener von *Ricker*, welche die gesamte spätere Aussprache beeinflußten. Beide Versuche erfuhren Anerkennung und Kritik, aber nie völlige Ablehnung. Die Kritik galt und gilt dabei nicht dem Versuch selbst, sondern den daraus gezogenen Schlußfolgerungen. Bezeichnend ist es, daß die pathologischen Anatomen den Streit ausfochten und nur wenige klinische Stimmen erklangen. *Aschoff* sagt von dem Zwist: „Eine Verständigung zwischen verständigen Pathologen ist bei der Unklarheit medizinischer Begriffe unmöglich." Eine Äußerung von *Hueck* lautet: „Jeder Forscher widerlegt die Begriffsbestimmung des anderen."

Es handelt sich im folgenden um einen Versuch. Es gilt, die vielfältigen Auseinandersetzungen zu beschreiben und mit gebotener Zurückhaltung zu bewerten. Um Weitläufigkeiten zu vermeiden, möchte ich einen Gesichtspunkt aus der Gesamtaufgabe, die **„Wandlung des Entzündungsbegriffes"** darzustellen, herausgreifen, der mir geeignet erscheint, die Wesenszüge der widersprechenden Auffassungen zu beleuchten. Dieser eine Gesichtspunkt läßt sich in die Frage kleiden: Ist die Entzündung ein zweckmäßiger, nützlicher, der Heilung dienender, oder ein krankhafter, schädlicher, die Heilung verhindernder Vorgang?

*) Vortrag gehalten vor der Nordwestdeutschen Chirurgenvereinigung in Hamburg am 4. 12. 1959.

Zunächst soll der Zwist, der in der pathologischen Anatomie über Bejahung oder Verneinung der Zweckmäßigkeit herrscht, aufgezeigt werden. Beginnen wir mit einer neutralen **Schilderung des E.-Vorganges:** Er ist die Summe der gestaltlichen und funktionellen Einzelvorgänge an Gewebe und Gefäßen, die sich an irgendeinen, meist örtlichen, schädigenden Reiz anschließen und in deren Folge oft Wiederherstellung eintritt. Die Autoren fassen solche Vorgänge zusammen mit den Ausdrücken Alteration oder Degeneration, Exsudation und Proliferation. Gehen wir ferner aus von einem Markstein in der historischen Aussprache über den E.-Begriff, nämlich von der Göttinger Pathologentagung im Jahre 1923. *Rössle* referierte damals. Er schilderte die E. als eine krankhafte, durch Reize gesteigerte Funktion des Bindegewebsgefäßsystems. Die Erkrankung des mesodermalen Apparates vermag das Bindegewebe der Organe von Fremdstoffen zu reinigen. Schon vor ihm definierte *Fischer-Wasels* 1914 die E. als die Reaktion des Gefäßbindegewebsapparates auf lokale Gewebsschädigung. Den Höhepunkt der Diskussion in Göttingen bildete die Behandlung des *Rickers*chen Stufengesetzes. Es lautet: Schwache Reizung bewirkt durch Dilatatorenerregung Erweiterung der Gefäße und Beschleunigung des Blutstromes. Mittelstarke Reizung ruft durch Konstriktorenerregung Verengung der Arteriolen und Kapillaren mit Verlangsamung des Kapillar- und Venenstromes hervor. Starke Reizung lähmt die Konstriktoren und schließlich auch die Dilatatoren. Hinzu tritt der Einfluß einer vorgeschalteten Arterienverengung. Es kommt allmählich zur Verlangsamung des Blutstromes mit Austritt von Flüssigkeit und Zellen aus Gefäßen und schließlich zur Stase. Es handelt sich also um experimentelle Beobachtungen an der Endstrombahn des E.-Gebietes. *Rössle* warf damals *Ricker* vor: 1. Sein Gesetz berücksichtige nicht die Chemotaxis. 2. Es enthalte nichts über die amöboide Bewegung der Leukozyten. 3. *Ricker* lehne eine Selbständigkeit der Kapillaren ab und anerkenne nur hämodynamische Regeln. 4. Gleiche Feststellungen seien auch im nervenlosen Gewebe möglich.

Auch neuere Untersuchungen, die *Büchner* erwähnt, beweisen lokale Entzündungszeichen im nervenlosen Gewebe. So führt Reizung nervenloser Gefäße des Dottersackes vom Hühnerembryo ebenfalls zu den *Ricker*schen Ergebnissen. Dagegen schätzt *Rössle* am *Ricker*schen Stufengesetz die Entdeckung der reflektorischen Verknüpfung der Gefäßgebiete.

Was ist für unser Bemühen nun aus der Lehre *Rickers* wesentlich? Der Angriffsort aller physiologischen und pathologischen Reize ist das Gefäßnervensystem. Sämtlichen Lebensvorgängen liegen solche nervösen Einflüsse zugrunde. Auch die E. ist eine Reizfolge. Sie bedeutet einen Krankheitsvorgang. Sie dient nie der Heilung. Sie ist niemals zweckmäßig. Sie läßt sich nicht definieren. Der Begriff E. gehört abgeschafft. Diese letzte Forderung wurde übrigens auch von *Thoma, Schröder* und anderen, älteren Pathologen erhoben. Was für umfassende, weittragende Schlußfolgerungen werden hier gezogen aus einem so rein örtlichen Vorgang.

Es liegt nahe, in der Konzeption *Pawlows* von der Bedeutung des höheren Nervensystems für alle Lebensvorgänge eine Stütze für die Lehre *Rickers* von der Bedeutung des peripheren Gefäßnervensystems zu sehen. Aber diese Möglichkeit bedürfte einer eigenen Bearbeitung.

Aus der *Virchow*schen Entzündungslehre kommt für unseren Versuch in Betracht: Die E. bedarf weder der Gefäße noch der Nerven. Sie hat degenerativen Charakter. *Virchow* fordert Selbständigkeit des Gewebes. Trotz der Heilsamkeit des E.-Prozesses kommen Schädigungen des Organismus zustande. E. ist ein klinischer Begriff, kein anatomischer. Sie bedeutet keine Heilung, aber einen Abwehrvorgang.

Ribbert definiert die E. als „Summe aller Vorgänge, welche durch die verschiedenartigen, gewebsschädigenden Ursachen ausgelöst, eine direkte Einwirkung der Zellen und Säfte des Körpers auf diese herbeiführen", also E. gleich Abwehrvorgang.

Lubarsch und seine Schule bestätigen zunächst experimentell die Versuche *Rickers*. E. ist nicht gleich Abwehr oder gleich defensio. *Lubarschs* eigener, eindrucksvoller E.-Versuch jedoch beweist eine Abwehr. Es handelt sich dabei um folgendes: Überimpfung von Gewebsstückchen aus verschiedenen Stadien einer pneumonischen, menschlichen Lunge (Anschoppung, rote Hepatisation, graue Hepatisation) auf Kaninchen. Diese leben länger, je später das Pneumoniestadium ist. Folgerung: mit Zunahme der Zellzahl im E.-Gebiet erfolgt Abschwächung der Mikroorganismen. Das darf man doch wohl als Abwehr bezeichnen.

Wenn man die Arbeiten *Aschoffs* liest, so ist man gebannt von dem mühevollen und zielstrebigen Ringen um den E.-Begriff. Abwehr, Gegenwirkung, Defensio werden in seinen vielen Veröffentlichungen erwähnt. Abwehr ist die Folge einer inneren Zweckmäßigkeit. Sie hat allerdings nichts zu tun mit dem alten Begriff der Lebenskraft. Man fühlt geradezu, wie *Aschoff* sich wahrlich quält, den anatomischen Sammelbegriff E. so zu analysieren, daß eine Klärung zustande kommt. Ausdruck dieses Kampfes um Klarheit ist die Einführung eines Doppelbegriffes, nämlich 1. E.-Krankheit oder E. im weiteren Sinne und 2. E.-Reaktionen oder E. im engeren Sinne. Zur Entzündungskrankheit gehören die mit entzündlichen Reaktionen verbundenen Krankheitsprozesse des Organismus wie Zirkulationsstörungen, vermehrter Sauerstoffverbrauch, Immunisierungsvorgänge, die klassischen Merkmale von *Celsus*, ferner Degeneration, Exsudation und Proliferation. Diese bedingen einen Zustand der Passio. Es handelt sich also um alle mit entzündlichen Reaktionen verbundenen Krankheitsprozesse des Organismus.

Entzündliche Reaktionen oder E. im engeren Sinne sind nützlich, sind Mittel der Sanatio, haben defensiven Charakter, sind aktive Vorgänge. Sie sind nur ein Glied in der Kette der Vorgänge der entzündlichen Krankheit. Es handelt sich dabei um einen besonderen Erregungszustand. Dieser wird durch materielle Störungen gesetzmäßig ausgelöst. Die entzündlichen Reaktionen dienen entweder nur dem Ausgleich der Gewebsschädigung oder gegebenenfalls ihrer Beseitigung. Das alles bedeutet doch: Mit der E. ist untrennbar verbunden ein Zweck. *Aschoff* nennt sich selbst einen biologischen Teleologen. Er übernimmt aus der griechischen Medizin den Begriff der Pepsis, der Verdauung und zieht so eine Parallele zwischen der damaligen Pepsis der Materia peccans und der parenteralen Verdauung durch Phagozytose nach *Metschnikov*. Hier berühren sich seine Gedankengänge mit jenen von *Rössle* und von *August Bier*.

Die Gegnerschaft *Aschoff-Ricker* bedeutet den Gipfel im Streit der deutschen Pathologen über den E.-Begriff. Wenn man beide Autoren wirklich studiert, so erlebt man die temperamentvolle, eindringliche und gedankenscharfe Diktion. Das Erleben ist so stark, daß man sich vor einer Bewertung scheut, weil sie vermessen erscheint. Beiden Forschern oder Gegnern ist das imponierende Ringen um den Begriff eigen und beide verfügen zudem noch über ein glänzendes philosophisches Denk- und Darstellungsvermögen.

Unsere eigene, ernste Beteiligung zwingt uns natürlicherweise, **klinisches Betrachten** und klinisches Denken zu benutzen. Wir neigen so zu der Überzeugung *Aschoffs* von der Zweckmäßigkeit der E. und entfernen uns von der Schlußfolgerung *Rickers,* wonach der wichtige Lebensvorgang E. in seiner Koppelung an Vorgänge in der Endstrombahn nichts mit Abwehr zu tun habe, obwohl ihm Wiederherstellungen folgen. Es wird uns schwer, mit *Ricker* die biologische Betrachtungsweise zu verurteilen oder Biologie herabsetzend mit Naturphilosophie zu identifizieren oder gar jedes teleologische Denken zu verdammen, weil es echter naturwissenschaftlicher Betrachtungs- und Forschungsweise widerspreche. So muß es unsere klinische Einstellung als farblos empfinden, wenn so mancher Pathologe von Abwehr spricht und trotzdem Zweckmäßigkeit ablehnt.

Was sagen nun die **heutigen Pathologen?**

Nach *Büchner* kommt die Zweckmäßigkeit nicht in Betracht, denn dem Organismus fehle die freie Wahl, die nun einmal zur Zweckmäßigkeit gehöre. Er hält es für sinnvoll, nicht vom Zweck, sondern nur von biologischer Bedeutung zu sprechen. Er kritisiert an *Ricker,* dessen rein mechanische Vorstellung über die Leukodiapedese, die der Auffassung von *Cohnheim* in dessen eigenem Entzündungsversuch entspricht. Er kritisiert ferner die übermäßige Betonung der vom Nervensystem abhängigen Durchblutungsstörung und die geringe Anerkennung der Phagozytose *(Metschnikov).* Für *Büchner* ist die E. ein „Komplex jener örtlichen Veränderungen der Durchblutung, der Blutgefäße und des Mesenchyms, welcher unter der Wirkung eines lokalisierten, krankhaften Reizes eintritt und in der Regel das Erlöschen der Reizwirkung zur Folge hat".

Letterer verneint die Zweckmäßigkeit der E. Er definiert weniger, er beschreibt mehr. Er bezeichnet *Rickers* Arbeit jedoch als den wesentlichen Impuls des Jahrhunderts; aber E. kann nur vom Gewebe her, dem auch die Endstrombahn angehört, verstanden werden.

Für *Hueck* ist wie für *Virchow* die E. ein klinischer Begriff. Im Mittelpunkt steht der Abwehrvorgang. Er bewertet die Durchblutungsstörung hoch. Man sollte seinen Bericht über „Rubor et tumor cum calore et dolore" studieren und über die Bedeutung, die er gerade dem Wörtchen „cum" gibt, nachdenken. Mit „Rubor et tumor" sind die gestaltlichen Veränderungen charakterisiert. Calor et dolor sind funktionelle, gleichsam sekundäre Vorgänge. Das Wesen der E. liegt in örtlichen Gegenäußerungen des Blutgefäßbindegewebes gegen längere Zeit wirksame Schädlichkeiten. Entzündung bedeutet Abwehr des Schadens, Reinigung von eingedrungenem Schmutz.

Hueck sagt auch, „die vom Schreibtisch des Forschers aus geforderte Abschaffung des Namens ‚E.' erscheint nicht durchführbar". „Das Bedürfnis, eine bestimmte Gruppe von Erscheinungen als entzündliche gegen andere, nicht entzündliche, abzusondern, ist stärker als der wissenschaftliche Zweifel an der Berechtigung dieses Namens."

William Ehrich, Philadelphia, verwirft in seinem großen Handbuchbeitrag zur allgemeinen Pathologie 1956 (365 S., Literaturverzeichnis 78 S.) den Begriff der Zweckmäßigkeit nicht, läßt sogar teleologische Deutung zu. Er vergleicht E. mit Stressreaktion *(Selye* 1953). Er kritisiert *Ricker.* Man könne nämlich die E. wohl definieren und sie auch teleologisch deuten. Er stellt eine Phasentheorie der E. auf: 1. Störung (entzündliche Infiltration). 2. Überwindung (Ansammlung und Wucherung von Plasmazellen und Lymphozyten, entzündliche Proliferation). 3. Anpassung (Bildung von Antikörpern). 4. Heilung.

Die moderne Pathologie rückt also — *Ehrich* ausgenommen — deutlich ab vom Begriff der Zweckmäßigkeit. Auffassungen jedoch, wie Abwehrvorgang, Prozeß zur Wiederherstellung des Schadens, bestehen weiter. Die mühevolle, dem Begriff geltende Arbeit und das Bekenntnis zum Teleologischen treten in den Hintergrund.

Wer will hier eine Bewertung oder gar ein Urteil abgeben? Sicher ist doch, daß sich nicht nur verschiedene Definitionen gegenüberstehen, sondern vor allem verschiedene Standpunkte und verschiedene Grundauffassungen von den Lebensvorgängen überhaupt. Streng naturwissenschaftliches, biologisches, ja sogar philosophisches Denken spielen mit.

Nun zu den Klinikern:

Ihnen bedeutet E. meist Infektabwehr. Sie erweitern heute den Begriff, wie dies auch die Pathologen, besonders *Rössle,* tun, und sprechen von der allergischen Form, von Antigenantikörperreaktion. Hinzu kommt ferner die zentrale Steuerung der E. Die Hypophysektomie z. B. soll die E. verhindern. Die Lehren *Pawlows, Bykovs* und *Speranskys* betonen die hohe Bedeutung des zentralen Nervensystems, der gefäßerweiternden Zentren des verlängerten Marks und des Sympathikus *(Alpern). Anitschkov* wies nach, daß in das Blut eingeführte Substanzen im E.-Herd festgehalten und unschädlich gemacht werden können. Aber alle diese Erweiterungen des E.-Begriffes entheben uns nicht der Frage nach der Zweckmäßigkeit des örtlichen, des eigentlichen E.-Geschehens. Vorgänge, wie der Furunkel, wie die Wundheilung und viele andere werden immer als sinnvoll dem ärztlichen Denken imponieren. Ein Ausbleiben der Heilung beweist nichts gegen den dem Prozesse innewohnenden Sinn. Mit anderen Worten: Der teleologische Gedanke ist keineswegs tot.

Die klassischen, ja stärksten Vertreter des Zweckmäßigkeitsgedankens sind *John Hunter* im 18. Jahrhundert und *August Bier* mit seinen Arbeiten in den ersten Jahrzehnten dieses Jahrhunderts. Ihr stärkster Bundesgenosse ist der Medizinhistoriker *Sigerist,* der von seinen geschichtlichen Studien ausgehend, die Auffassung von der Zweckmäßigkeit des E.-Vorganges fordert und sie als den Höhepunkt in der Geschichte des Begriffes E. bezeichnet.

Für *Hunter* sind E. und Eiterung nützlich. Sie sind nicht Krankheit; sie sind Heilung. Er sagt: „Die E. mag entstehen von welcher Ursache sie immer wolle, sie ist doch überall fast gleicher Art, denn überall ist sie ein Effekt, dessen Zweck dieser ist, die Teile wieder in ihre natürlichen Funktionen einzusetzen. Alle E. entstehen durch äußere Reize, die erregen, d. h. die Tätigkeit erhöhen. Die Natur sucht sich dadurch dieses Reizes zu entledigen." Das war seine klare, fast simple Lehre. Die Zeit nach ihm vergaß sie allmählich. Auf dem Pathologenkongreß in Göttingen 1923 wurde *Hunter* nicht mehr erwähnt. *August Bier* wies darauf hin, und zwar gerade in seiner letzten großen Arbeit über E., die er 1933, bereits in Sauen lebend, *Körte* zu dessen 80. Geburtstag widmete. Sie faßt alle seine bisherigen Veröffentlichungen über Entzündung zusammen, *Biers* theoretische Überlegungen galten stets der Praxis. Wieviel ist von ihm bereits heute vergessen! 1955 z. B. tagten die Internen unserer Akademie in Berlin über Kreislauffragen. Einen ganzen Vormittag wurde über Hyperämie debattiert. *August Bier* ist nicht einmal erwähnt worden. Einer seiner praktischen Grundsätze war die Verstärkung der E. und des mit ihr einhergehenden Fiebers. Wie er sie mit physikalischen und chemischen Mitteln erzeugte, wissen wir Älteren noch alle. Diese Maßnahmen beruhten

selbstverständlich auf der Überzeugung, die E. sei ein Heilvorgang. Wie hoch wußte er den spontanen Heilvorgang gewisser örtlicher, eitriger Erkrankungen zu schätzen! Ihm verdanken wir die konservative Behandlung des Gesichtsfurunkels, den kleinsten Schnitt bei den Sehnenscheidenphlegmonen, die Behandlung großer Phlegmonen mit dem Glüheisen. Für mich gehört *Bier* zu den Klassikern, deren Studium gerade er so temperamentvoll empfohlen hat. Wie ist es ihm gelungen, die alte griechische Medizin und deren Philosophie für uns Ärzte zum Leben zu erwecken!

Ein Vergleich der Abhandlungen der lebenden Pathologen *Letterer, Büchner, Ehrich, Hueck* mit dem Gedankengut *Biers* bereitet einen hohen geistigen Genuß. Bei den Pathologen das Beschreiben einer Unsumme gesicherter, vielfach experimenteller Ergebnisse und bei *Bier* die einfache, bekennende Auffassung von der Zweckmäßigkeit, noch lapidarer ausgedrückt als bei *Aschoff*, und ganz der Therapie zugewandt. Gewiß hat er der Pathologie unrecht getan, wenn er sagte, ihr Ablehnen der Zweckmäßigkeit der E. sei bedingt durch die Kenntnis zuviel neuer Einzelheiten. Ebenso schenkte er *Metschnikov* zuwenig Beachtung mit dem Vorwurf, er überschätze die Phagozytose. Aber sein klinisches, ganz auf den Lebensvorgang eingestelltes Denken und sein Eintreten für die Teleologie haben etwas Mitreißendes und Überzeugendes gerade für den handelnden Arzt. Ihm gegenüber wirkt das naturwissenschaftliche Denken zurückhaltend, nicht bekennend, neutral. Noch vor wenigen Jahrzehnten standen beide Denkformen schroff gegeneinander. Den Höhepunkt des Kampfes bildete der Streit *Aschoff — Ricker*. Er gehört der Vergangenheit an.

Heute gibt es die Querelle allemande nicht mehr. Der Begriff E. jedoch bleibt bestehen. Er wirkt lebendig in der Vorstellung des Laien wie auch des Arztes. Darüber hinaus ist er ein kostbares Gut der allgemeinen Chirurgie und glänzend für die Lehre zu verwenden, gerade in einer Zeit der Zersplitterung der systematischen, speziellen Chirurgie.

Ich darf schließen mit der Bitte, den Versuch zu nehmen als das, was er ist: Gedanken eines Klinikers zu dem Ringen unserer pathologischen Anatomen um den E.-Begriff.

Schrifttum: Anitschkov: Die Lehre vom Retikuloendothelial-System m.-L. (1930). — Aschoff: Münch. med. Wschr. (1922), S. 655 u. 935. — v. Bergmann, G.: Funktionelle Pathologie, 2. Aufl., Springer (1936). — Bier, A.: Über einige wenig oder gar nicht beachtete Grundfragen der Ernährung. Münch. med. Wschr. (1923), S. 105. — Bier, A.: Die Entzündung. Arch. klin. Chir., 176 (1933), S. 407. — Bier, A.: Reiz u. Reizbarkeit. Münch. med. Wschr. (1921), S. 1473 u. 1521. — Büchner, F.: Allg. Pathologie. 3. Aufl. (1959), Urban & Schwarzenberg. — Bürger: Patholog. Physiologie. Gg. Thieme, Leipzig, 6. Aufl. (1958). — Bykov, K. M.: Großhirnrinde und innere Organe. M. (1947). — Cohnheim: 1. Über Entzündung u. Eiterung. Virchows Arch. path. Anat., 40 (1867), S. 1. 2. Neue Untersuchungen über die Entzündung, Berlin (1873). 3. Vorlesungen über allg. Pathologie. Berlin. Aug. Hirschwald (1871) u. (1882). — Ehrich, William, E.: Die Entzündung im Handb. d. allg. Pathologie. B. VII. S. 1—245, Literatur S. 246—324. Springer (1956). — Fischer Wasels: Der Entzündungsbegriff. München. J. F. Bergmann (1924). — Hueck, W.: Morph. Pathologie. 3. Aufl. Gg. Thieme, Leipzig (1953). — Hunter, John: 1. A treatise on the blood, inflammation ganshot wounds. London (1784). 2. Versuche über das Blut, die Entzündung u. die Schußwunden. Leipzig (1797). — Langenbeck, C. J. M.: Noxologie u. Therapie der chirurgischen Krankheiten. Göttingen (1822). — Leber: Die Entstehung der Entzündung. Leipzig (1891). — Letterer: Allgemeine Pathologie (1959). Gg. Thieme Vlg., Stuttgart. — Leriche: Grundlagen einer physiol. Chirurgie. Hippokr. Vlg. (1958). — Lubarsch: Virchows Arch. path. Anat. (1921), S. 235. — Metschnikov, E.: 1. Zur Lehre über die intrazelluläre Verdauung niederer Tiere. Zool. Anz., 5 (1882), S. 310. 2. Intrazelluläre Verdauung. Arb. zool. Inst., Wien, 5 (1883), S. 141. — Meyer, Immanuel: Versuch einer krit. Geschichte der Entzündung. Berlin (1812). — Neumann: Über den Entzündungsbegriff. Zieglers Beitr. z. path. Anat. u. allg. Path., 5 (1889). — Pawlov: 1. Ges. Werke, Bd. I (1951), S. 577. 2. Ausgewählte Werke, Bd. II (1949). — Pflueger: Die teleolog. Mechanik der menschl. Natur. Bonn (1877). — Ribbert, H.: Lehrbuch der allg. Pathologie und pathol. Anatomie. Leipzig. F. C. W. Vogel (1908). — Ricker, G.: Bemerkungen zu der krit. Studie Felix Marchands über den Entzündungsbegriff. Virchows Arch. path. Anat., 237 (1922), S. 281. — Ricker, G.: Entwurf einer Relationspathologie. Jena. G. Fischer (1905) u. (1908). — Ricker: Pathologie als Naturwissenschaft. Springer (1924). — Ricker: Wissensch. theoret. Aufsätze. G. Thieme (1951). — Ricker u. Regendanz: Beiträge zur Kenntnis örtl. Kreislaufstörungen. Nach Untersuchungen am Pankreas u. seinem Bauchfell, an der Conjunctiva u. dem Ohrlöffel des Kaninchens. Virchows Arch. path. Anat., 231 (1921), S. 1. — Rössle: 1. Referat über Entzündung. Verh. dtsch. path. Ges., 19 (1923), S. 18. 2. Entzündung im allergischen Organismus. Verh. dtsch. path. Ges., 17 (1914), S. 281. — Samuel: 1. Der Entzündungsprozeß. Leipzig. Vogel (1873). 2. Die Entstehung der Entzündung. Leipzig (1891). — Sigerist, H.: Die historische Entwicklung des Entzündungsbegriffs. Dtsch. med. Wschr. (1927). — Speranski: 1. Nerventrophik in Theorie und Praxis der Medizin. L. (1934). 2. Strukturelemente der theoretischen Medizin. M. (1937). — Spieß: Die Bedeutung der Anästhesie in der Entzündungstherapie. Münch. med. Wschr. (1906), Nr. 8. — Thoma: Über entzündliche Störungen des Capillarkreislaufs bei Warmblütlern. Virchows Arch. path. Anat., 74 (1878), S. 360. — Virchow, R.: 1. Zellularpathologie. Berlin. August Hirschwand, S. 1858 u. 1971. 2. Die Rolle des Gefäßes u. des Parenchyms in der Entzündung. Virchows Arch. path. Anat., 149 (1897), S. 381. 3. Über parenchymatöse Entzündung. Virchows Arch. path. Anat., 4 (1852), S. 261.

Ansch. d. Verf.: Prof. Dr. med. W. Felix, Berlin N 4, Schumannstr. 20—21.

DK 616-002

Aus der Chirurgischen Klinik der Universität München (Direktor: Professor Dr. med. *R. Zenker*)

Der heutige Stand der chirurgischen Behandlung der Lungentuberkulose*)

von R. ZENKER, H. BETHGE, H. SCHOLTZE und H. KRAEMER

Zusammenfassung: Nach einleitenden Hinweisen auf Ziel und Technik der Lungenresektion bei der Tuberkulose und auf ihre Vorzüge gegenüber der Kollapstherapie wird an einigen Beispielen die Indikation zur Resektionsbehandlung erläutert. Die Segmentresektion sollte im wesentlichen auf die Vorstadien der kavernösen Lungentuberkulose, das Tuberkulom und die fibro-kaseösen Herde beschränkt werden. Bei Kavernen ist zumeist die Lobektomie, bzw. bei Sitz im linken Oberlappen die der Exstirpation des rechten Oberlappens entsprechende Resektion der Segmente 1—3 erforderlich. Besondere Überlegungen verlangen doppelseitige Krankheitsherde. Die Pneumonektomie sollte nur ausnahmsweise ausgeführt werden. Weiterhin wird zur Frage der primären und sekundären Thorakoplastik nach Lungenresektion Stellung genommen. Bei Pleuraresthöhlen nach Pneumo- und Oleothorax ist die Dekortikation heute die bevorzugte Methode. Abschließend wird über die Behandlungsergebnisse des 548 Fälle umfassenden Krankengutes berichtet.

Summary: After a few introductory remarks as to the aim and technique of lung resection in tuberculosis and its advantages as compared to the collapse therapy, the indication for resection is illustrated with a few examples. Segment resection should be confined essentially to the preliminary stages of cavernous lung tuberculosis, to tuberculoma, and to the fibro-caseous foci. In the case of cavities, lobectomy is usually required or, in the case of loca-

*) Herrn Professor Dr. G. Hohmann zum 80. Geburtstag gewidmet.

tion in the left upper lobe, resection of segments 1 to 3, corresponding to the extirpation of the right upper lobe. Two-sided disease foci require special considerations. Pneumonectomy should only be performed in exceptional cases. Further, the problem of primary and secondary thoracoplasty after lung resection is dealt with. In cases of pleura residual caverns after pneumo- and oleothorax, decortication is currently the preferred method. Finally, the treatment results on 548 cases are reported.

Résumé: Les auteurs, après une introduction indiquant le but et la technique de la résection du poumon dans la tuberculose et ses avantages par rapport à la collapsothérapie, commentent, à la lumière de quelques exemples, l'indication du traitement par résection. La résection segmentaire devrait être, en substance, limitée aux stades précurseurs de la tuberculose pulmonaire caverneuse, au tuberculome et aux foyers fibro-caséeux. Dans le cas de cavernes, c'est, la plupart du temps, la lobectomie qui est nécessaire ou, quand elles sont situées dans le lobe supérieur gauche, la résection des segments 1 à 3 qui correspond à l'extirpation du lobe supérieur droit. Des foyers pathogènes doubles réclament des spéculations particulières. La pneumonectomie ne devrait être pratiquée que tout à fait exceptionnellement. Ensuite, les auteurs prennent position face au problème de la thoracoplastie primaire et secondaire après résection pulmonaire. Dans le cas de cavernes pleurales résiduelles après pneumothorax et oléothorax, la décortication est, aujourd'hui, la méthode préférée. En terminant, les auteurs rapportent au sujet des résultats de traitement portant sur 548 cas.

Bei jeder Art der chirurgischen Behandlung der Tuberkulose muß man sich bewußt sein, daß die Tuberkulose eine Allgemeininfektion darstellt, die durch operative Maßnahmen niemals vollständig ausgerottet werden kann. Es ist immer nur möglich, den im Krankheitsbild dominierenden Herd zu beseitigen, wobei allerdings nicht selten nebensächliche Manifestationen der Tuberkulose günstig beeinflußt werden.

Ziel der modernen chirurgischen Behandlung der Lungentuberkulose ist es, unter möglichst weitgehender Erhaltung des Lungenparenchyms und der Lungenfunktion den Krankheitsherd aus dem Körper zu eliminieren, der durch bronchogene, lymphogene oder hämatogene Streuung oder durch einen Einbruch in den Pleuraspalt gefährlich ist oder gefährlich werden könnte. Die Operation bezweckt also nicht allein eine Heilung der offenen Formen der Lungentuberkulose, sondern darüber hinaus die Verhütung der Ausbreitung der beginnenden oder abgekapselten tuberkulösen Herde in der Lunge.

Stand während nahezu 50 Jahren bis vor nicht allzulanger Zeit in der chirurgischen Behandlung der Lungentuberkulose die Kollapstherapie mit ihrer anderen Zielsetzung im Vordergrund, so überwiegt heute die Resektion von Lungenabschnitten, die der bedeutende französische Chirurg *Tuffier* schon Ende des letzten Jahrhunderts angestrebt und versucht hatte.

Die **anatomische Grundlage der Lungenresektion** bildet der Segmentaufbau der Lunge, der schon 1880 von dem Berner Anatomen *Aeby* und 1889 von dem Pathologen am Brompton Hospital in London, *William Ewart,* beschrieben wurde. Die Einteilung der Lunge nach Lappen ist für das chirurgische Handeln ebenso unzulänglich wie die Beschreibung der Lage eines Krankheitsherdes in Ober-, Mittel- oder Untergeschoß der Lunge für die topische Diagnostik von Lungenerkrankungen.

Jede Resektion, gleichgültig ob es sich um die Entferung eines Segmentes, eines Lappens oder eines Flügels der Lunge handelt, beginnt mit der Freilegung und Durchtrennung der dem Lungenabschnitt entsprechenden Arterie und des Bronchus. Ihr folgt die **Versorgung der Venen,** wobei man bei der Segment- und Subsegmentresektion die zwischen den zu trennenden Segmentflächen gelegenen Venen, die sog. Intersegmentvenen, schonen muß, um den Blutabfluß aus den verbleibenden Segmenten zu gewährleisten. Ubt man bei der Segmentresektion nach Durchtrennung der entsprechenden Arterien des Bronchus und der sicher zum Segment oder zu der Segmentgruppe gehörenden Vene einen leichten Zug am peripheren Bronchusstumpf aus, so löst sich das Segment von den Nachbarsegmenten. Die zarten, zur Intersegmentebene verlaufenden Venenäste reißen ab. Die hierdurch bedingte Blutung steht spontan, oder sie wird durch Versorgen der Venenstümpfe mittels Unterbindung oder Koagulation gestillt.

Ein Kernproblem jeder Resektion ist die sichere **Versorgung des Bronchusstumpfes.** Die Zahl der angegebenen Verfahren zum Verschluß eines Bronchus ist ebenso groß wie die Zahl der thoraxchirurgischen Schulen. Bei aller Verschiedenartigkeit der Technik des Bronchusverschlusses ist man sich aber einig, daß es zur Verhütung einer postoperativen Bronchusinsuffizienz oder Fistel wichtig ist, den peripheren Bronchus dicht an seiner zentralen Abzweigung abzutragen, durch die Verschlußnaht die Gefäßversorgung des Bronchus nicht zu beeinträchtigen und die Bronchusnaht mit Gewebe zu decken, das fähig ist, Granulationen zu bilden. Verfährt man beim Verschluß des Bronchus nach diesen Grundsätzen, so treten Bronchusstumpffisteln nur äußerst selten auf.

Bei der Tuberkulose ist es weiterhin bedeutungsvoll, den Bronchus nicht im Bereich spezifischer Veränderungen abzusetzen. Wurden sie bronchoskopisch erkannt, so ist es zweckmäßig, die Schleimhauttuberkulose zunächst zu behandeln. Ist sie therapieresistent, so muß der Bronchus zentral von den Veränderungen durchtrennt werden, was eine Ausdehnung der Resektion zur Folge hat.

Die **Wahl des Resektionsverfahrens** hängt von dem Ausmaß der Lungentuberkulose ab. Zur Pneumonektomie, also zur Opferung eines ganzen Lungenflügels, sollte man sich nur bei ausgedehntem Zerfall in allen Lappen des betreffenden Lungenflügels entschließen. Besondere Zurückhaltung ist bei Kindern und Jugendlichen geboten. Im eigenen Krankengut mit über 500 Resektionen war die Pneumonektomie in 10% der Fälle erforderlich, und zwar links etwa zweimal häufiger als rechts.

Ebenso ist die Bilobektomie möglichst zu vermeiden, wenn sie auch die Lungenfunktion wesentlich weniger beeinträchtigt als die Pneumonektomie. Im eigenen Krankengut finden sich nur etwa 1% Bilobektomien, die selbstverständlich nur die rechte Lunge betrafen.

Die Hauptform der Lungenresektion wegen Tuberkulose stellt in unserem Krankengut die Lobektomie, gelegentlich in Kombination mit der Entfernung des superioren Segmentes oder Subsegmentes des Unterlappens dar. Sie wurde in über der Hälfte aller Fälle ausgeführt, und zwar rechts nahezu 3mal häufiger als links (rechts 41%, links 17% Lobektomien bzw. Lobektomien + Segmentresektion). Der Grund hierfür liegt darin, daß wir uns rechts leichter zur Entfernung des Oberlappens entschließen als links, wo es ratsam ist, die Erhaltung mindestens der Lingulasegmente, nach Möglichkeit auch des anterioren Segmentes anzustreben. Dementsprechend wurden links fast doppelt so häufig Segmente und Segmentgruppen reseziert wie rechts (links in 20% der Fälle und rechts in 14%).

Hervorgehoben sei, daß Keilresektionen zu vermeiden sind, da sie den Krankheitsherd nur selten im Gesunden und unter Mitentfernung des zugehörigen, zumeist tuberkulös veränderten Bronchus beseitigen.

Die Resektion ist stets nur ein Teil der gesamten Behandlung der Lungentuberkulose. **Vor- und Nachbehandlung** sind für den Erfolg einer Lungenresektion wegen Tuberkulose von ausschlaggebender Bedeutung. Auch wenn es nach Erkennung der Tuberkulose von Anfang an sehr wahrscheinlich ist, daß eine Operation nicht zu umgehen sein wird, sollte man dem

Eingriff eine strenge Liegekur mit gleichzeitiger Chemotherapie in einer Heilstätte für die Dauer von mindestens einem halben Jahr vorausschicken. Die Erfahrung lehrt, daß sich unter einer solchen konservativen Behandlung die akuten Entzündungserscheinungen zurückbilden, was außer auf dem Röntgenbild an der Besserung der Blutsenkung und des Blutbildes und der Elektrophorese zum Ausdruck kommt. In den meisten Fällen muß sich die Vorbehandlung jedoch über eine längere Dauer erstrecken, um die günstigen Voraussetzungen für eine Operation zu schaffen.

Die Nachbehandlung in einer Heilstätte sollte nicht kürzer als 6 Monate sein. Die optimale Wiederherstellung der Lungenfunktion wird nach einer Thorakotomie durchschnittlich erst nach einem Jahr erreicht.

Krankengut und Indikation zur Resektion:

In Deutschland umfaßt das Krankengut, das der Resektion zugeführt wird, zumeist Kavernen, zerstörte Lungenlappen und -flügel sowie Bronchusstenosen und ihre Folgeerscheinungen. Diese Veränderungen machen im eigenen Krankengut $^3/_5$ der Fälle aus. In einer großen Zahl ist die Resektion die „ultima ratio" nach Versagen der Kollapstherapie oder Drainage der Kaverne. Im eigenen Krankengut waren derartige aktive therapeutische Maßnahmen bei mehr als $^2/_5$ (41%) aller Operierten vorausgegangen.

Vorstadien der kavernösen Lungentuberkulose, nämlich Tuberkulome und fibrokaseöse Herde, finden sich im eigenen Krankengut in $^2/_5$ der Fälle. Auch diese Formen der Lungentuberkulose waren im eigenen Krankengut bei genauerer Untersuchung zumeist offen, was oft auch nachträglich am Resektionspräparat bestätigt wurde, indem entweder der Abstrich aus dem Bronchus *Koch*sche Stäbchen enthielt oder die histologische Untersuchung eine Verbindung des Bronchus mit einem käsigen Zerfallsherd ergab. Nach allgemeinen Angaben, mit denen auch das eigene Krankengut übereinstimmt, liegen etwa 80% aller tertiären tuberkulösen Herde in den beiden Oberlappen, d. h. links in den 3 dem rechten Oberlappen entsprechenden Segmenten. Von den restlichen 20% entfallen etwa 15% auf das superiore Segment der Unterlappen, und 5% verteilen sich auf den Mittellappen bzw. die Lingulasegmente und auf die basalen Segmente des Unterlappens.

Die **Segmentresektion** wird um so häufiger anzuwenden sein, je mehr man sich bei Vorstadien der kavernösen Lungentuberkulose zur Operation entschließt und je seltener eine Kollapstherapie angewendet wurde. Beim Vorliegen von Kavernen sollte man mit der Resektion von Segmenten oder Segmentgruppen dagegen zurückhaltend sein. Wir haben zweifellos früher zu häufig Segmentresektionen ausgeführt und deshalb vermeidbare Komplikationen erlebt; sie wegen dieser Fehlschläge als Verfahren bei der Tuberkulose vollständig abzulehnen wäre aber falsch. Der Erfolg einer Segmentresektion hängt bei der Tuberkulose außer von einer einwandfreien Technik vor allem von der Auswahl der Fälle ab.

Ideale Indikationen für Segmentresektion sind Tuberkulome und umschriebene fibro-kaseöse Herde.

So konnten wir bei einer 32j. Kranken, die 5 Jahre wegen eines „indurierten Infiltrates" in der Spitze des rechten Oberlappens zunächst in einer Heilstätte und dann ambulant behandelt wurde, durch Resektion allein des posterioren Segmentes das Tuberkulom im Gesunden entfernen und eine Heilung bisher über 7 Jahre erzielen. Die Lungenfunktion entsprach schon nach einem halben Jahr der vor dem Eingriff.

Bei einem 17j. Jungen (Abb. 1 u. 2)*) mit einem Rundherd in der Spitze des linken Unterlappens wurde von verschiedenen Seiten von einer Operation abgeraten, obwohl eine einwandfreie Indikation zur Resektion des superioren Segmentes des Unterlappens gegeben war. Das Segment ließ sich leicht von den basalen Segmenten ablösen. Das Präparat zeigt den großen verkäsenden Rundherd, der niemals spontan geheilt wäre. Der junge Mann ist heute, 3 Jahre nach dem Eingriff, als geheilt zu betrachten. Die Lungenfunktion ist, wie schon das Röntgenbild (Abb. 2) vermuten läßt, vollkommen normal.

Der Segmentresektion kommt dann eine besondere Bedeutung zu, wenn Tuberkulome in verschiedenen Lappen liegen.

Bei einer 41j. Kranken, die in der Jugend mehrmals in Heilstätten wegen einer Tuberkulose behandelt wurde, fanden sich 2 Tuberkulome im apiko-posterioren Segment des linken Oberlappens und ein zusätzlicher Rundherd in der Spitze des Unterlappens. Im Sputum konnten *Koch*sche Stäbchen nachgewiesen werden. Die Resektion des apiko-posterioren Segmentes des Oberlappens und des superioren Segmentes des Unterlappens brachte bisher für 2 Jahre Heilung. Die Lungenfunktion ist gegenüber vor der Operation nicht nennenswert vermindert.

Bei doppelseitiger Lungentuberkulose, vor allem wenn auf einer Seite schon **kollapstherapeutische Eingriffe vorausgegangen** sind, die die Lungenfunktion beeinträchtigen, wird man mit Vorteil die Lungenresektion anwenden. Primär in 2 Sitzungen doppelseitig reseziert haben wir nur in 3 Fällen, wobei der Verlauf, auch länger verfolgt, befriedigte. Auf beiden Seiten in einer Sitzung zu resezieren, lehnen wir wegen des erheblich größeren Risikos ab. Ist die Lunge auf einer Seite durch eine Kollapsoperation eingeengt, so muß man sich gelegentlich auch bei Kavernen auf eine Segmentresektion beschränken. 21 Eingriffe, die unter diesen ungünstigen Bedingungen ausgeführt wurden, ergaben gute Spätresultate. 2 Beispiele seien angeführt:

So wurden bei einem 50j. Kranken mit einer linksseitigen 7-Rippenplastik wegen kavernösem Zerfall im rechten Oberlappen das apikale und posteriore Segment entfernt. Eine Kontrolluntersuchung 17 Monate nach der Operation zeigte ein gutes Ergebnis.

Bei einem 48j. Kranken (Abb. 3 u. 4a u. b) war ein großer Teil der rechten Lunge durch eine Hartparaffinplombe eingeengt. Bei diesem Zustand wäre eine Entfernung des linken Oberlappens wegen der starrwandigen Kaverne kaum tragbar gewesen. Die Kaverne konnte durch Resektion des apiko-posterioren Segmentes beseitigt werden, ohne daß die Lungenfunktion auf die Dauer beeinträchtigt wurde. Das Röntgenbild (Abb. 4b) zeigt den Zustand 5 Jahre nach dem Eingriff. Der Kranke ist als Dozent in einer Forstakademie in Amerika voll leistungsfähig.

Bei Kavernen in den apiko-posterioren Segmenten einer Seite bevorzugen wir rechts zumeist die Entfernung des Oberlappens, links die Resektion der Segmente 1—3, wenn die Spitze des Unterlappens der gleichen Seite und das Lungenparenchym der anderen Seite frei von tuberkulösen Veränderungen sind. Tastet man dagegen bei der Operation kompakte Herde in der Spitze des Unterlappens und zeigt auch die andere Lunge in den Prädilektionsbezirken der Tuberkulose Veränderungen, so ist es ratsam, wenn möglich das anteriore Segment des Oberlappens zu erhalten.

Bei einer 50j. berufstätigen Kranken (Abb. 5 u. 6) mit Kaverne ausschließlich im rechten Oberlappen konnte es nicht zweifelhaft sein, daß es zweckmäßiger ist, den gesamten rechten Oberlappen zu entfernen, als nur das apikale und posteriore Segment zu resezieren. Die Kranke konnte 7 Monate nach dem Eingriff ihren Beruf wieder ausüben und ist seit 7 Jahren gesund.

Auf der linken Seite entspricht die Resektion der Segmente 1—3 der Entfernung des rechten Oberlappens. Bei richtiger Indikation und einwandfreier Operationstechnik stehen die Er-

*) Die Abb. befinden sich auf S. 785 u. 786.

gebnisse dieser Form der Segmentresektion denen der Oberlappenresektion rechts nicht nach.

Nach vorausgegangenen Kollapsoperationen wird man allerdings mit der Segmentresektion auch am linken Oberlappen zurückhaltend sein.

So war es bei einer 21j. Kranken mit ausgedehnter Thorakoplastik nach Pneumothoraxbehandlung offensichtlich, daß mindenstens der linke Oberlappen, u. U. der ganze linke Lungenflügel entfernt werden müßte. Man konnte sich auf die Oberlappenresektion beschränken. Nach Entfernung einer derben Bindegewebsschicht über dem Unterlappen dehnte dieser sich so weit aus, daß die Brusthöhle ausgefüllt wurde. Die Kranke ist seit 7 Jahren geheilt. Eine therapieresistente Genitaltuberkulose heilte nach der Entfernung des mit käsigen Zerfallsherden durchsetzten Oberlappens aus.

Nicht zögern sollte man, auch älteren Kranken mit offener Lungentuberkulose eine **Lobektomie** zuzumuten.

So war man sich bei einer 72j. Kranken mit großer Kaverne im rechten Oberlappen lange unschlüssig, ob man eine Asylierung vorschlagen sollte oder die Pneumolyse oder die Lobektomie. Es wurde dann der Entfernung des rechten Oberlappens der Vorzug gegeben. Der Eingriff verlief ohne die geringsten Komplikationen.

Die **Pneumonektomie** stellt — wie schon hervorgehoben wurde — bei der Tuberkulose eine „ultima ratio" dar, weil sie die Lungenfunktion erheblich vermindert. Trotzdem wird man sich bei vollständig zerstörtem Lungenflügel dazu entschließen müssen, zumal die Totalplastik die gleichen Schädigungen setzt, ohne eine Heilung der massiven Streuquelle zu gewährleisten. 2 Beispiele seien angeführt:

Bei einer 39j. Kranken (Abb. 7 u. 8a u. b) stellte man 11 Jahre nach einer linksseitigen Totalplastik wieder eine Kaverne im Oberlappen fest. Die Entfernung des geschrumpften linken Lungenflügels, in dem sich außer der großen Kaverne zahlreiche Käseherde fanden, brachte für bisher 5 Jahre Heilung bei relativ guter Leistungsfähigkeit.

Bei einer 33j. Kranken war wegen käsigen Zerfalls des linken Ober- und Unterlappens ebenfalls die Pneumonektomie erforderlich. Eine zusätzliche Plastik erübrigte sich, da die Thoraxresthöhle vollkommen obliterierte.

Dieser Fall wirft die Frage auf, wann man nach einer Lungenresektion wegen Lungentuberkulose eine zusätzliche Operation zur Verkleinerung des Brustraumes ausführen soll.

Zu Beginn der Ära der Lungenresektionen wurde die **Thorakoplastik** nach größeren Resektionen, aber auch nach Entfernung des rechten Oberlappens empfohlen, um eine Überdehnung der Restlunge mit der Gefahr des Aufflackerns einer ruhenden Tuberkulose in dem übrigen Lungenparenchym vorzubeugen, um der Entstehung eines Restpneumothorax mit der Gefahr eines Empyems zu begegnen und um eine Bronchusstumpfinsuffizienz zu verhüten. Wir haben von Anfang an von einer primären Thorakoplastik nach Lungenresektionen grundsätzlich abgesehen. Wenn vorauszusehen war, daß nach einer Bilobektomie rechts oder nach Entfernung des linken Oberlappens infolge Starre des Unterlappens auf Grund einer geheilten Streuung oder eines vorausgegangenen Pneumothorax der Restlappen den Brustraum nicht ganz ausfüllen würde, so haben wir mit gutem Erfolg für einige Wochen ein Pneumoperitoneum angelegt, ohne jedoch das Zwerchfell zu lähmen.

Eine sekundäre Plastik halten wir nur für erforderlich, wenn in dem Restpneumothorax eine therapieresistente Infektion auftritt, die zumeist auf einer Insuffizienz des Bronchusstumpfes beruht, wenn nach einer Pneumonektomie der Brustraum nicht verschwartet und sich eine Mediastinalhernie entwickelt oder wenn sich ein Rezidiv einstellt, bei dem eine nochmalige Resektion nicht ratsam erscheint. Sterile luftgefüllte Resthöhlen dagegen, auch wenn sie Exsudat enthalten, sind kein Grund für eine Thorakoplastik. Ebenso wie sich eine Lunge nach einem länger bestehenden extrapleuralen Pneumothorax zumeist wieder ausdehnt, so verschwindet auch ein Spontanpneumothorax nach Lungenresektion infolge der Resorption der in ihm enthaltenen Luft und Flüssigkeit.

Zum Schluß sei noch auf die **Beseitigung von Resthöhlen nach Pneumothorax- oder Oleothorax-Behandlung** hingewiesen. Hat man früher ausschließlich die Thorakoplastik durchgeführt, so bevorzugt man heute die Dekortikation *(Kümmel, Delorme)*. Die kollabierte Lunge dehnt sich sogar nach vielen Jahren noch aus und kann ihre Funktion wieder weitgehend übernehmen (Abb. 9 u. 10). Gelegentlich muß die Dekortikation mit einer Lungenresektion kombiniert werden.

Nach diesen Ausführungen seien die **Gesamtergebnisse** angeführt:

Von 534 Kranken, die von Januar 1952 bis Juni 1959 in der Chirurg. Univ.-Klinik Marburg und in dem mit der Klinik in Arbeitsgemeinschaft stehenden Sanatorium Sonnenblick — seit 1953 nahezu ausschließlich im Sanatorium Sonnenblick — operiert wurden, starben 19 Kranke, was einer primären Letalität von 3,5% entspricht.

Zusätzlich zu diesen 19 primär in der Klinik oder im Sanatorium Sonnenblick Gestorbenen wurden durch Nachforschungen weitere 9 Todesfälle unter 421 Kranken, die wir erfassen konnten, bekannt. Hierunter befindet sich 1 Kranker, der 2 Jahre nach der Resektion des rechten Oberlappens wegen kavernöser Lungentuberkulose einem Bronchuskarzinom im rechten Unterlappen erlag. Die Früh- und Spätletalität beträgt etwa 6%.

Außer diesen Todesfällen wurden bei 534 Kranken 144 Komplikationen, Rezidive oder positiver Bazillenbefund beobachtet, die sich größtenteils durch eine Heilstättenbehandlung ausglichen oder nach einer nochmaligen Operation ausheilten. Die Ursache dieser verschiedenen Komplikationen ist zumeist komplex. Nur zum kleinsten Teil scheinen sie uns durch eine schlechte Abwehrlage des Organismus und durch eine Resistenz gegenüber Tuberkulostatika bedingt zu sein. Die Hauptursachen sind nach der Analyse des eigenen Krankengutes in dem Ausmaß des Lungenbefundes und in Fehlern in der Indikationsstellung zu den einzelnen Resektionsverfahren in der Operationstechnik und in der Nachbehandlung zu suchen. Wenn in einem Krankengut bis zum Zeitpunkt der Resektion bei $^3/_5$ aller Kranken 3—9 Jahre verstrichen sind, wenn bei $^2/_5$ der Kranken die verschiedensten kollapstherapeutischen Eingriffe und Kavernendrainagen vorausgegangen sind und wenn nur $^1/_7$ der Kranken zu den „günstigen Fällen" gezählt werden können, die nach allgemeiner Auffassung *(Brunner)* als „ideale" Indikationen für die Resektion gelten können, dann muß man mit einer gewissen Quote von Mißerfolgen rechnen. Sie werden außerdem bedingt durch zu sparsame Resektion, Zurücklassen größerer tuberkulöser Herde besonders in der Spitze des Unterlappens, durch Bestehenbleiben eines Bronchusblindsackes und durch eine mangelhafte Blutstillung, um nur die wichtigsten operationstechnischen Fehler zu nennen.

Im eigenen Krankengut stehen nach Lungenresektionen etwa 80% länger anhaltenden Heilungen (bis zu 7 Jahren) 20% Mißerfolge (einschließlich der Früh- und Spättodesfälle) gegenüber. Eine Verbesserung dieses Ergebnisses scheint uns nach der Vervollkommnung der Operationstechnik nur möglich zu sein, wenn Kranke mit Lungentuberkulose in einem früheren Stadium als bisher und nicht erst nach Erschöpfung

der konservativen Behandlung und nach Ausführung verschiedenster kollapstherapeutischer Eingriffe zur Operation überwiesen werden.

Selbstverständlich steht heute nach wie vor am Anfang jeder Behandlung einer Lungentuberkulose die Heilstättenkur mit Anwendung von Tuberkulostatika. Ihre Dauer wird durch Art und Ausmaß der Krankheit und durch die Reaktionslage des Organismus bestimmt. Versagt die konservative Behandlung, d. h. bildet sich der Prozeß nicht in befriedigender Weise zurück oder ist eine Zunahme des Zerfalls trotz Besserung des Allgemeinzustandes zu beobachten, so ist die chirurgische Behandlung zu erwägen. An der Spitze aller chirurgischen Maßnahmen steht heute die Lungenresektion.

Anschr. d. Verff.: Prof. Dr. med. R. Zenker u. Dr. med. H. Kraemer, Chirurg. Univ.-Klinik, München 15, Nußbaumstr. 20; Dr. med. H. Bethge u. Dr. med. H. Scholtze, Sanatorium „Sonnenblick", Marburg/Lahn.

DK 616.24 - 002.5 - 089

Aus der Chirurgischen Universitätsklinik Gießen (Direktor: Prof. Dr. med. *K. Vossschulte*)

Operative Maßnahmen beim chronischen Pleuraempyem*)

von K. VOSSSCHULTE

Zusammenfassung: Pleurastarre, Intoxikation, Eiweißverlustund Reduzierung des Allgemeinzustandes sind charakteristische Merkmale des chronischen Pleuraempyems. In den Jahren 1951—1959 wurden 266 Empyeme unspezifischer oder tuberkulöser Genese behandelt. Als Vorbereitungsmaßnahme empfiehlt sich bei vielen Fällen die Dauersaugbehandlung. Doch ist die Mortalität auch bei den dazu erforderlichen minimalen Eingriffen relativ hoch. Wegen der nicht allzu seltenen Versager und der schlechten funktionellen Ergebnisse enttäuscht die Thorakoplastik oft durch zurückbleibende Hohlräume, Granulationen aus der viszeralen Pleura oder bronchopleurale Fisteln, besonders bei tuberkulösen Empyemen. Um den Hohlraum vollständig auszufüllen, wurden Plomben aus Muskelgewebe oder Haut vorgeschlagen. Besonders gut geeignet sind hierfür die Hautlappenplastik nach *Scheicher* und die Trichterplastik, die in 33 Fällen angewandt wurden. Die Dekortikation *Délormes* wurde in und nach dem letzten Weltkrieg wieder aufgegriffen, dank ihrer kurzen Behandlungsdauer und der guten operativen und funktionellen Ergebnisse. Ausnahmsweise zurückbleibende kleine Resthöhlen sind ohne größere Eingriffe zu beseitigen. Gelegentlich kann es erforderlich sein, die Dekortikation mit einer kleineren Lungenresektion zu kombinieren. Pleuropneumonektomie und Kostopleuropneumonektomie dagegen belasten den Kranken erheblich und führen häufig zu Mißerfolgen. Die Wahl des Operationsverfahrens wird durch Rücksichtnahme auf die Funktion des Ventilations- und Respirationsapparates erst in zweiter Linie beeinflußt. Wichtig ist vor allem, daß der Eiterherd und seine Ursachen beseitigt werden. Bezüglich der Lungenfunktion liefert die besten Ergebnisse die Dekortikation.

Summary: Characteristic features of the chronic pleural empyema are: pleural rigidity, intoxication, loss of protein and reduction of the general conditions. From 1951 to 1959 266 cases of empyemae of unspecific or tuberculous genesis were treated. In many cases continuous section treatment is recommended for preliminary treatment. But mortality is rather high due to the necessary minor surgical interventions. Due to the rather frequent failures and the bad functional results thoracoplasty often disappoints by remaining cavities, granulations from the visceral pleura or bronchopleural fistulae, especially in tuberculous empyemae. In order to fill the cavity completely, fillings of muscle tissues or skin are suggested. The decortication of Délorme was taken up again during and after the last world war because of its short duration of treatment and its good surgical and functional results. Exceptionally remaining small residue cavities can be removed without major interventions. Occasionally it may be necessary to combine decortication with a minor lung resection. Pleuropneumonectomy and costopleuropneumonectomy, however, are a burden on the patient and not infrequently yield unfavourable results. Selection of the surgical procedure is only secondly influenced by consideration of the ventilation- and respiration apparatus. Most of all it is important to remove the suppurative focus and its causes. With regards to the functioning of the lung the best results are achieved by decortication.

Résumé: La rigidité pleurale, l'intoxication, la déperdition protidique et la régression de l'état général constituent des symptômes caractéristiques de la pleurésie purulente chronique. L'auteur a, au cours des années 1951 à 1959, traité 266 empyèmes d'étiologie non spécifique ou tuberculeuse. Dans de nombreux cas, le traitement par aspiration continue est recommandé comme mesure préparatoire. Toutefois, même dans les interventions minimes indispensables, la mortalité est relativement élevée. A cause des échecs assez fréquents et des mauvais résultats fonctionnels, la thoracoplastie déçoit souvent par suite de cavités résiduelles, de granulations à partir de la plèvre viscérale ou de fistules broncho-pleurales, notamment dans le cas des pleurésies purulentes tuberculeuses. En vue de combler complètement la cavité, il a été proposé de procéder à des plombages de tissu musculaire ou cutanés. La décortication de *Délormes* a été réappliquée pendant et après la dernière guerre mondiale, grâce à la courte durée de traitement et aux parfaits résultats opératoires et fonctionnels. De petites cavités résiduelles, subsistant exeptionnellement, peuvent être supprimées sans interventions importantes. Le cas échéant, l'association de la décortication avec une résection pulmonaire de moindre importance s'impose. Par contre, la pleuropneumonectomie et la costopleuro-pneumonectomie accablent considérablement le malade et aboutissent fréquemment à des échecs. Le choix du mode opératoire n'est influencé qu'en second lieu par égard pour le fonctionnement de l'appareil ventilatoire et respiratoire. Il importe avant tout de supprimer le foyer purulent et ses causes. En ce qui concerne le fonctionnement pulmonaire, la décortication fournit les meilleurs résultats.

Die **Grundlagen** der heutigen operativen Behandlungsmaßnahmen beim chronischen Pleuraempyem stammen aus dem letzten Drittel des 19. Jahrhunderts.

Simon und *Küster* nahmen 1873 ausgedehnte Rippenresektionen vor. *Esthlander* entwickelte daraus einen methodischen Eingriff und prägte 1879 die Bezeichnung Thorakoplastik. 1890 berichtete *Schede* auf dem 9. Kongreß der Inneren Medizin über sein sehr eingreifendes Verfahren bei ausgedehnten Resthöhlen. Rippen, Interkostalmuskulatur und Pleura parietalis wurden entfernt, so daß der zurückbleibende Haut- bzw. Hautmuskellappen zur Deckung der viszeralen Pleura verwandt werden konnte. Wegen des hohen Risikos wurde der Eingriff von *Sudeck* 1897 in 2 Sitzungen unterteilt. Er schlug auch die Resektion der Skapula und die Verwendung der Schulterblattmuskulatur für den Höhlenverschluß (1909 von *v. Hacker* als lebende Tamponade bezeichnet) vor. *Friedrich* (1898), *F. Koenig* (1898), *v. Hacker* (1899), *C. Beck* (1903) wandten Haut oder Muskulatur in verschiedenen Modifi-

*) Nach einem Vortrag bei der 4. Chirurgischen Arbeitstagung in Gießen am 26. u. 27. Nov. 1959.

kationen zum Verschluß einer Empyemresthöhle an. Daraus entstanden besonders für die vielseitige Verwendbarkeit der Muskulatur Operationsvorschläge von *Goebel* (1896), *Kirschner* (1921), *Nissen* (1931).

Einen anderen Weg beschritt *Délorme* 1894 und 1896 mit der Dekortikation, also dem Prinzip der viszeralen Mobilisation. Der Widerhall war zunächst gering, daran vermochten auch die Empfehlungen von *Kümmel* (1920) nichts zu ändern. Es fehlte noch die Kenntnis wichtiger Kriterien für die Nachbehandlung, ohne die der Erfolg der Dekortikation sehr in Frage gestellt wird. Erst während des 2. Weltkrieges und nach seinem Abschluß wurde der Gedanke von *Churchill, Tuttle und Mitarb.* 1947 wieder aufgegriffen und beim Hämatothorax mit Erfolg praktiziert. Auch beim Empyem erwies sich der Weg unter geeigneten Nachbehandlungsmaßnahmen als gangbar *(Burford-Parker-Sampson* [1945], *Sanger* [1946], *Zukschwerdt* [1948], *Weinberg-Davis* [1949], *Wachsmuth-Schautz* [1951], *A. Brunner* [1952], *Zenker* [1953].

Alle chronischen Pleuraempyeme besitzen einige **charakteristische Merkmale,** die das klinische Bild prägen und die Schwierigkeiten der therapeutischen Aufgabe kennzeichnen: Die Pleurastarre mit ihren Folgen für Ventilation, Herz und Kreislauf, die chronische Intoxikation, den chronischen Eiweißverlust bei vorhandenen Fisteln und eine entsprechende Reduzierung des Allgemeinzustandes. Bei den verschiedenen Krankheitsformen findet man diese Krankheitsmerkmale mit wechselndem Anteil. Die chronische Intoxikation zum Beispiel wirkt sich bei den völlig abgekapselten alten Empyemen infolge der derben Schwartenhülle oft nur in sehr geringem Umfang aus, selbst wenn der Herd viele Jahre im Organismus ruht. Statt dessen verursacht die narbige Schrumpfung Organverziehungen mit ungünstigen Folgen und subjektiven Beschwerden. Bei anderen stehen die toxischen Organschäden im Vordergrund, bei einer dritten Gruppe die Auswirkungen äußerer und innerer Fisteln, bei einer vierten wirkt sich das fortschreitende Grundleiden der Lunge ungünstig aus usw. Aus all diesen Gründen ist eine Ausheilung nur durch einen operativen Eingriff zu erreichen.

In den Jahren 1951—1959 haben wir 266 Empyeme behandelt, davon 125 tuberkulöse und 141 unspezifische Formen. Die pathogenetische Aufteilung ergibt sich aus der detaillierten Gliederung (Tab. 1). Postpneumonische Empyeme, primäre tuberkulöse Empyeme und Resthöhlen nach Lungenresektion waren am häufigsten vertreten.

Tabelle 1

Krankengut	Zahl der Fälle
Primäres tbk. Empyem	64
Empyem nach Resekt. wegen Lungentbk.	61
Unspezif. Empyem nach Lungenresektion	32
Postpneumon. Empyem	68
Fremdkörperempyem	1
Empyem nach Schuß- und Stichverletzung	20
Empyem bei Lungenabszeß und Bronchiektasen	18
Empyem nach Spannungspneumothorax	2

Die Verwirklichung des operativen Planes kann erst in Angriff genommen werden, wenn geklärt ist, daß Intoxikation, Organ- und Kreislaufschäden oder Störungen des Elektrolyt- und Eiweißhaushaltes nicht vorliegen oder beseitigt sind. Deshalb hat die **Dauersaugbehandlung** als vorbereitende Maßnahme für viele Fälle ihren Wert behalten. Diese Vorbehandlung verlangt Geduld und beansprucht meistens einige Wochen. Aber der Zeitaufwand lohnt sich. Vor allem gelingt es nicht selten, durch die Dauersaugtherapie eine beträchtliche Verkleinerung der Höhle zu erreichen, auch wenn bronchopleurale Fisteln vorhanden sind (vgl. Abb. 19).

Je nach Schwere des Krankengutes wird man schon bei dieser Vorbehandlung Todesfälle in Kauf nehmen müssen. Unsere Mortalität bei konservativer Behandlung und bei Minimaleingriffen war hoch:

Ohne Operation starben von	11 Kranken	5
nach *Buelau*-Drainage von	59 Kranken	4
nach Drainage durch Rippenresektion von	107 Kranken	19
	177	28

Diese Therapie war also mit einer Mortalität von 16% belastet.

Unter den operativen Behandlungsmethoden hat die Mobilisation der parietalen Höhlenwand durch **Thorakoplastik** beim Pleuraempyem erheblich an Wert eingebüßt, nicht nur wegen der schlechten funktionellen Ergebnisse, sondern auch wegen der nicht allzu seltenen Versager. Wir wenden sie heute nur noch an bei Resthöhlen nach Lungenresektion und entfernen dabei die parietale Schwarte. Postoperative Dauersaugdrainage der extrapleuralen Höhle erhöht die Erfolgssicherheit, auch wenn unter dem Schulterblatt zunächst ein Hohlraum zurückbleibt. Er kann sich spontan schließen. Abb. 1 zeigt einen solchen Verlauf. Trotz vieler Bemühungen

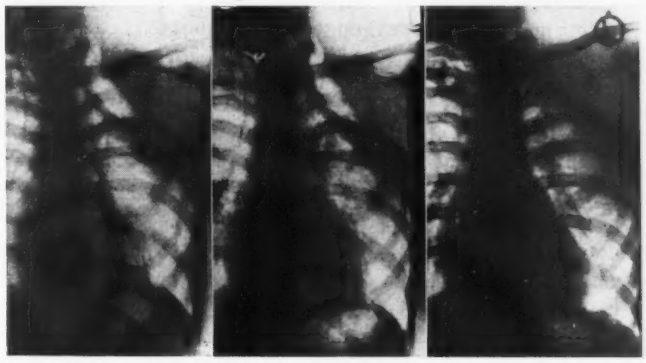

Abb. 1: R. M., 21 Jahre. Luftansammlung im subskapulären Raum nach Thorakoplastik mit Exzision der parietalen Schwarte wegen Obergeschoßempyems nach Lungenresektion. Röntgenologische Verlaufskontrolle der Hohlraumverödung durch Spontanresorption der Luft.

um operative Verbesserungen führen die Thorakoplastiken aber doch manchmal zu Enttäuschungen.

Die Ursachen der **Mißerfolge** lassen sich nicht immer zuverlässig ausschalten: deshalb sind nicht selten Nachoperationen erforderlich. Abb. 2 zeigt das grobe Schema einer

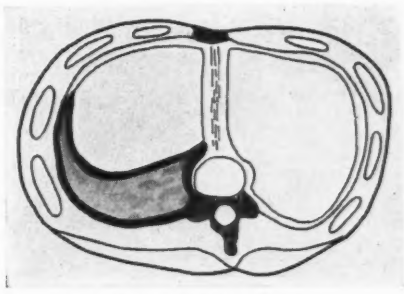

Abb. 2: Grobes Schema einer Empyem-Resthöhle.

Resthöhle. Durch Mobilisation der parietalen Wand mit Exzision der Pleuraschwarte ist im vorderen Bereich leicht eine Hohlraumvernichtung zu erzielen, weil sich hier die Höhlenwände innig aneinanderlegen. Im kostovertebralen Winkel gelingt das weit weniger gut, selbst wenn man die Querfortsätze in die Resektion einbezieht. Man kennt das typische Bild der Versager dieser Eingriffe, bei denen man auf dem Kontrastrontgenbild sieht, daß die Verödung paraverte-

bral mißlungen ist, manchmal in der ganzen kraniokaudalen Ausdehnung der Höhle (vgl. Abb. 6). Im Kuppelraum sind die Schwierigkeiten am größten; deshalb ist hier besonders ausgiebige Entknochung notwendig.

Eine zweite Ursache für den Mißerfolg ist in dem Zurückbleiben der viszeralen Pleura zu suchen, wenn die parietale exzidiert wurde. Auch wenn man sich redlich bemüht, die viszerale Schwarte von ihren Belägen und morschen Granulationen zu befreien, können kleine Eiterherde in der Schwiele zurückbleiben, die zum Rezidiv führen.

Als dritten Grund für den Mißerfolg sind bronchopleurale Fisteln zu nennen.

Bei den tuberkulösen Empyemen wiegen alle diese Gründe schwerer als bei unspezifischen. Wenn deshalb die auf dem Prinzip der Thorakoplastik beruhenden Operationsverfahren beim tuberkulösen Pleuraempyem angewandt werden sollen, so ist eine besonders eingehende Vorbereitung und Vorbehandlung des Hohlraums notwendig. Die Höhlenwände müssen vor dem Hauptakt von der tuberkulösen Infektion befreit und gereinigt sein. Das läßt sich nur durch breite Eröffnung des Empyems und langdauernde Tamponadebehandlung mit lokaler Applikation antibiotischer Mittel erreichen.

Trotz mancher Enttäuschungen und obwohl wir heute andere operative Verfahren bevorzugen, können wir bei der Behandlung des chronischen Pleuraempyems die auf dem Prinzip der Thorakoplastik aufbauenden Verfahren nicht entbehren. Allgemein werden sie zur Beseitigung von infizierten Höhlen nach Lungenresektion und bei Rezidivoperationen angewandt. Um die Erfolgssicherheit zu erhöhen, ist der Eingriff durch Tamponade der Höhle mit lebendem **Plombenmaterial aus Muskulatur oder Haut** ergänzt worden. Bei Nahtinsuffizienz des Bronchus muß der Stumpf aufgesucht und nach Präparation erneut genäht werden. Die Muskelplombe hat uns beim Pleuraempyem enttäuscht. Zur Deckung eines breiten oberflächlichen Defektes eignet sie sich gut. In der Tiefe einer Empyemresthöhle heilt sie nach unseren Erfahrungen nicht mit der gleichen Zuverlässigkeit ein. Auch mit Hilfe der breit gestielten, massigen subskapulären Muskulatur gelingt die Vernichtung des Kuppelraumes keineswegs immer.

Die Verwendung der Haut als Plombenmaterial ist seit *Schedes* Vorschlag in verschiedenen Modifikationen versucht worden. *Scheicher* bildete mit großzügigen Inzisionen und zweckmäßiger Mobilisation einen sehr brauchbaren, weit verschieblichen großen Lappen aus Haut und Subkutis. Abb. 3 zeigt den Verlauf der Hautschnitte und läßt

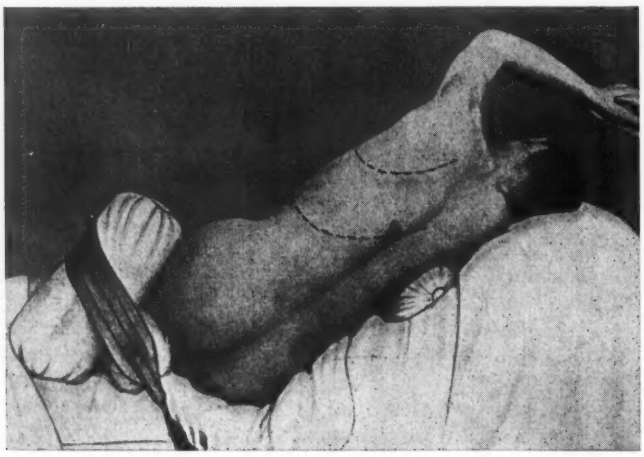

Abb. 3: Schnittführung nach *Scheicher* zur Bildung eines großen, weit beweglichen Hautlappens.

das Ausmaß des entstehenden Brückenlappens erkennen. Nach Exzision der parietalen Schwarte mit den interkostalen Weichteilen läßt sich dieser gut ernährte Lappen ohne jede Spannung bis in die Pleurakuppel hochschlagen und wird dort nicht durch Nähte, sondern durch feste Tamponade fixiert. Ausgiebige Resektion des Schulterblattes, wenn nötig bis in die Nähe der Spina scapulae, ist unerläßlich, weil sonst die Skapulaspitze auf den Lappen drückt und Nekrosen verursacht. Diese umfangreiche Hautplastik erfordert eine ausgiebige Entknochung der Brustwand und ist bei großen Rezidivhöhlen sehr leistungsfähig. Da bei solchen Kranken die Rippen mit den interkostalen Gefäßnervenbündeln durch frühere Eingriffe bereits entfernt oder schwer geschädigt sind, entsteht keine zusätzliche Verstümmelung.

Die Haut läßt sich auch bei kleineren umgrenzten Höhlen als Plombenmaterial verwenden. Wir haben dazu den Weg der Trichterplastik gewählt.

Diese Form der Hautplastik kann nur angewandt werden, wenn die zurückbleibende oder infolge der langen Pleuraeiterung kollabierte Lunge keine fortschreitenden parenchymzerstörenden Krankheitsherde enthält. Da eine Lungenüberdehnung vermieden wird, kommt das Verfahren auch in Frage, wenn eine Dekortikation ein Aufflackern inaktiver tuberkulöser Lungenherde befürchten läßt. Unter solchen Bedingungen ist der Eingriff mit einem geringen operativen Aufwand durchführbar und erfordert nur eine sehr beschränkte Rippenresektion. Das Thoraxskelett wird in seinen Konstruktionselementen also nur wenig geschädigt. Die Operation muß in zwei Sitzungen durchgeführt werden. Beim ersten Akt werden 2 Rippen mit dem Interkostalbündel in bescheidenem Umfang reseziert, um das Empyem zu eröffnen. Das so geschaffene Fenster gestattet eine Tamponadebehandlung, die so lange durchgeführt werden muß, bis die Eitersekretion beseitigt ist und die Höhlenwände gereinigt sind. Darüber vergehen mehrere Wochen. Dann folgt der zweite Akt, bei dem das inzwischen narbig eingeengte Fenster wieder erweitert und ein genügend großer Hautlappen aus der Umgebung mobilisiert wird. Er muß ausreichen, um den Grund der Höhle völlig zu decken. Die Fixation wird durch Tamponade gewährleistet. Wenn der Lappen völlig spannungsfrei und innig den Höhlenwänden anliegt, heilt er in 8—10 Tagen fest an. Das gelingt auch, wenn kleine bronchopleurale Fisteln vorhanden sind. Bleiben Teile der Höhlenwand ungedeckt, so leidet der Erfolg der Trichterplastik nicht, weil diese restliche Wundfläche durch narbige Schrumpfung und Epithelisierung von den Lappenrändern her heilt. Wir haben wiederholt auch mit einer *Reverdin*-Plastik nachgeholfen. Man muß also bei dem Verfahren der Trichterplastik mit einer längeren Behandlungsdauer rechnen. Die operative Belastung ist aber gering und kann auch schwer geschädigten Kranken zugemutet werden. Die Technik des Eingriffes wurde früher beschrieben. Bei Höhlen, die mit ihrer Hauptausdehnung im hinteren oberen Thoraxraum liegen, ist die Trichterplastik nicht anwendbar, weil das Schulterblatt den operativen Weg versperrt. Ihre Anwendung ist beschränkt auf Empyeme, die im wesentlichen vorn oder seitlich liegen. Gesundes Lungenparenchym ist die Voraussetzung zur Indikation.

Es kommt vor, daß die völlige Einheilung des Hautlappens nicht auf Anhieb gelingt und ein Fistelgang zwischen ihm und der viszeralen Pleura zurückbleibt; da solche Fisteln oberflächlich liegen, werden sie behandelt wie eine gewöhnliche subkutane Fistel, das heißt durch völlige Spaltung bis zum Fistelgrund. Diese einfache Maßnahme führt auch zum Erfolg, wenn der Gang auf eine bronchopleurale Kommunika-

tion führt. Granulationsbildung und Narbenschrumpfung reichen in solchen Fällen zur Heilung meistens aus.

Wir haben das Verfahren angewandt bei umgrenzten Empyemen verschiedener Ätiologie mit und ohne Bronchialfistel.

Ein 44j. Patient P. M. erkrankt 1954 an Lungentuberkulose mit exsudativer Pleuritis. Im Laufe der folgenden Heilstättenbehandlung wird eine Pneumolyse vorgenommen, die zur Vereiterung führt. Bei Aufnahme in die Klinik zeigt das Röntgenbild (Abb. 4) eine Höhle mit Flüssigkeitsspiegel und knotigen Herden im Ober- und Unterlappen. Um eine Expansion der Lunge zu vermeiden, wird eine Trichterplastik von vorn her durchgeführt, deren Ergebnis auf Abb. 5 zu sehen ist.

Abb. 4: B. M., 44 Jahre. Chronisches tuberkulöses Empyem links in einer Pneumolysenhöhle.

Abb. 5: B. M., 44 Jahre. Endzustand nach Epithelisierung des Hohlraumes durch Trichterplastik.

Bei einem 31j. Patienten E. R., der 1949 an Lungentuberkulose erkrankt war, werden in der Zeit von 1954 bis 1956 folgende Eingriffe auf der linken Seite durchgeführt: Segmentresektion, Lobektomie, dann wegen Pleuraempyem Thorakoplastik, Pneumonektomie und schließlich Vervollständigung der Plastik. Den Befund bei Aufnahme in die Klinik März 1957 zeigt Abb. 6. Nach Reinigung der Höhle Trichterplastik, die beim erstenmal mißlang. Abb. 7 zeigt den örtlichen Befund im Granulationsstadium nach dem 2. Eingriff mit neugebildetem, fest angeheiltem Lappen. Bei der Kontrolle nach 12 Monaten (Abb. 8) war die Höhle völlig verödet ohne Zeichen eines Rezidivs.

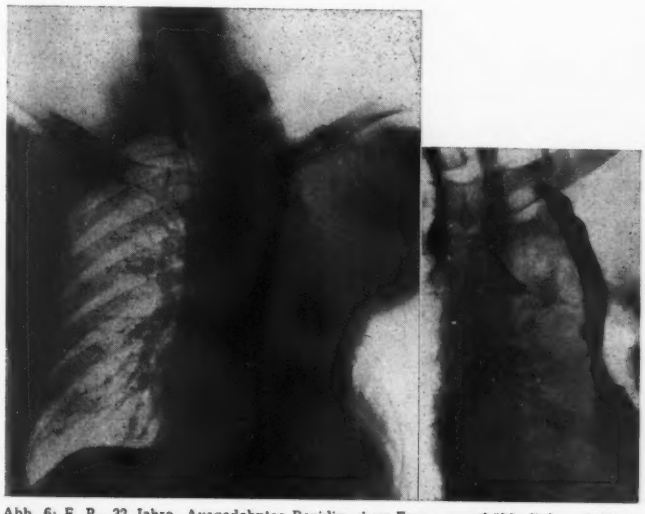

Abb. 6: E. R., 32 Jahre. Ausgedehntes Rezidiv einer Empyemresthöhle links mit Bronchialfistel.

Abb. 7: E. R., 31 Jahre. Wundheilung nach Trichterplastik.

Abb. 8: E. R., 31 Jahre. Röntgen-Kontrollbild bei völlig ausgeheilter Höhle. 12 Monate nach Behandlungsbeginn.

Bis zum 31. Oktober 1959 haben wir die Hautlappenplastik nach *Scheicher* und die Trichterplastik 33mal angewandt und 5 Kranke verloren. Ein Todesfall war Folge einer Lipoidose der Nebennieren und einer concretio pericardii. Bei 4 Kranken lag ein Empyem nach Pneumonektomie vor. Sie starben im Verlauf der Plastik an Lungenkomplikationen auf der Gegenseite. Diese Mißerfolge dokumentieren also vor allem den Ernst der Komplikationen bei Pneumonektomie.

Während des letzten Krieges wurde die **viszerale Mobilisation** wieder aufgegriffen, die auf *Délorme* zurückgeht. Der Gedanke, durch **Dekortikation** den eitrigen Pleurasack in toto aus dem Organismus zu entfernen, gewann rasch einen großen Anhängerkreis, weil sich zeigte, daß das Verfahren bei kurzer Behandlungsdauer zu guten operativen und funktionellen Ergebnissen führt. In der chirurgischen Therapie des chronischen Pleuraempyems ist die Dekortikation mit ihrer jetzt perfektionierten Technik zu einer sehr wichtigen operativen Bereicherung geworden. Über die Frage, ob es genügt, nur die viszerale Schwarte zu entfernen, läßt sich heute kaum noch streiten. Man mag gelegentlich mit der viszeralen Dekortikation auskommen. Einen vollen operativen und funktionellen Erfolg erreicht man nur, wenn auch die parietale Pleuraschwiele entfernt wird. Brustwand, Zwerchfell und Phrenikokostalwinkel können ihre respiratorische Beweglichkeit nur wiedergewinnen, wenn sie von der fixierenden Pleuraschwarte restlos befreit werden. Das erfordert beträchtliche Mühe und ist recht grobes Handwerk, aber der Erfolg lohnt die Arbeit. Der Zugang von einem Interkostalraum aus ist meistens unzulänglich. Wir resezieren deshalb eine Rippe. Gelingt es von hier aus nicht, den Phrenikokostalwinkel, der die größten Schwierigkeiten bietet, zu erreichen, so muß dieser Raum von einer zweiten, tiefer gelegenen Inzision aus zugängig gemacht werden, was nur ausnahmsweise nötig ist. Die Interlobärspalten sollen bis zu ihren anatomischen Grenzen freigelegt werden, damit die befreiten Lappen sich gut gegeneinander verschieben und den Brustraum völlig ausfüllen können. Luft aus eröffneten Alveolen und intrathorakales Wundsekret müssen durch reichliche postoperative Pleuradrainage mit Dauersaugbehandlung entfernt werden. Gelingt das nicht, so ist ein Rezidiv oder erneute Schwartenbildung mit ungünstigen funktionellen Auswirkungen zu befürchten. Der volle Erfolg ist entscheidend abhängig von einer raschen und vollständigen Verklebung zwischen Lunge und Brustwand. Diese Regeln sollen hier wegen ihrer grundsätzlichen Bedeutung besonders erwähnt werden.

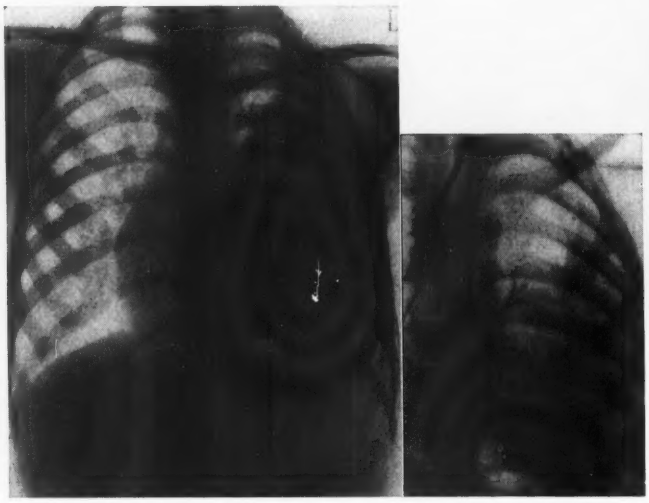

Abb. 9: E. Sch., 6 Jahre. Chronisches Grippeempyem links. Darstellung der Lungenverdrängung im Bronchogramm.

Die Dekortikation ist in ihrer idealen Form am besten durchführbar beim spezifischen geschlossenen Empyem nach Pneumothorax, nach extrapleuralem Pneumothorax und beim unspezifischen, abgesackten Empyem. Bei nicht zu großer Ausdehnung kann man hier den Eitersack entfernen, ohne ihn zu eröffnen, und erreicht dann annähernd normale Verhältnisse.

Abb. 9 zeigt das Röntgenbild eines 6j. Jungen, E. Sch., mit linksseitigem Empyem nach Grippe. 4 Wochen nach der Dekortikation war die Lunge voll ausgedehnt (Abb. 10).

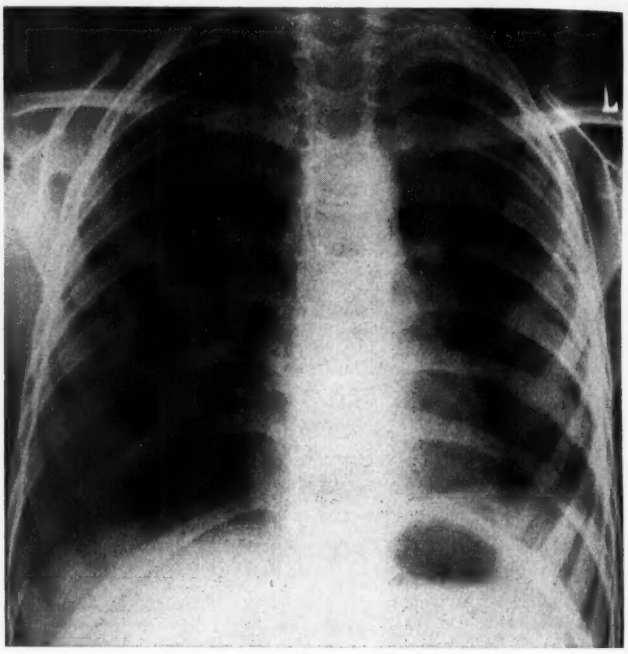

Abb. 10: E. Sch., 6 Jahre. Kontrollbild 4 Wochen nach Dekortikation.

Abb. 11 stammt von einem 36j. Mann, W. M., mit tuberkulösem Empyem nach Pneumothorax links. Die völlige Ausdehnung der Lunge war 3 Wochen nach der Dekortikation erreicht (Abb. 12).

Abb. 11: W. M., 36 Jahre. Tuberkulöses Empyem nach Pneumothoraxbehandlung links.

Diese technisch am meisten befriedigende Durchführung der Dekortikation ist nicht immer möglich. Die offene Exstirpation der Höhlenwände bietet dann einen Ausweg für die präparative Arbeit. Der Eingriff ist in dieser Form zwar nicht mehr aseptisch, aber das mindert das Ergebnis weit weniger,

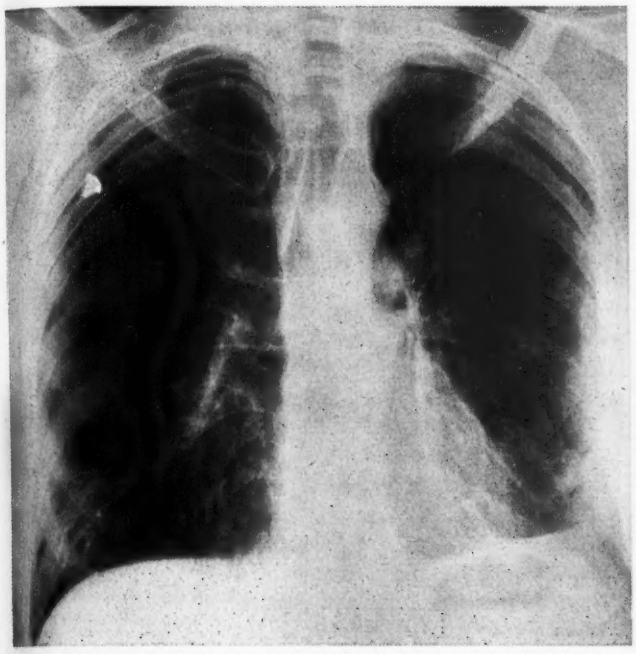

Abb. 12: W. M., 36 Jahre. Röntgen-Kontrollbild 3 Wochen nach Dekortikation.

als wenn bei einer erzwungenen geschlossenen Exstirpation zahlreiche eröffnete Alveolen die Wirkung des postoperativen Dauersogs beeinträchtigen und die Verwachsung zwischen Lunge und Brustwand verzögern oder verhindern.

Die Gefahr der Brustrauminfektion beim offenen Vorgehen braucht man nicht überschätzen. Wenn durch ausreichende postoperative Sekretableitung eine völlige Ausdehnung der Lunge und eine rasche Verklebung zwischen viszeraler Pleura und Thoraxwand erreicht wird, bleibt für eine rezidivierende Höhleneiterung kein Boden. Man wird aber natürlich versuchen, durch präoperative Punktionsbehandlung den Keimgehalt der Höhle zu vermindern.

Bei Kranken mit doppelseitigen Höhlen und schwerer Beeinträchtigung der Respiration ist die Dekortikation das einzige Mittel, um eine Besserung zu erzielen.

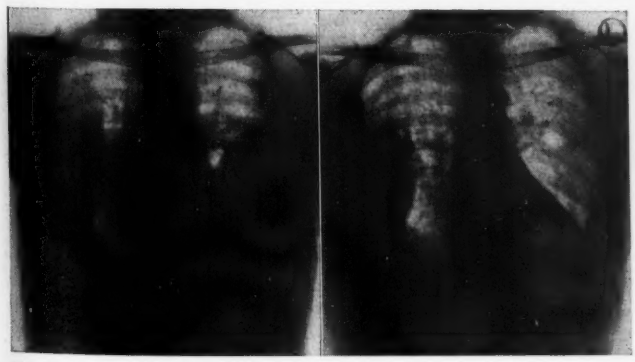

Abb. 13: H. Sch., 47 Jahre. Doppelseitiges hämorrhagisches Empyem infolge Grippe 12 Jahre nach Krankheitsbeginn mit Kontrollaufnahme 4 Monate nach Dekortikation auf der linken Seite.

Abb. 13 zeigt das Röntgenbild eines 47j. Mannes, H. Sch., der 1947 eine grippöse doppelseitige Pleuritis durchgemacht hatte. 10 Jahre später stellte sich Atemnot ein mit Stauung der Halsvenen und Ödem der Beine infolge schwartiger Einengung des Herzens. Nach längerer Vorbehandlung wurde im Februar 1959 eine Dekortikation links vorgenommen. Nach komplikationslosem Verlauf war die Besserung für den Kranken so eindrucksvoll, daß er sich zur Operation auf der rechten Seite bisher nicht entschließen konnte.

Wesentlich ungünstiger war die respiratorische Situation bei einem 36j. Kranken, A. K., der nach bilateraler Pneumothoraxbehandlung mit einem doppelseitigen Empyem und schwerer Ateminsuffizienz zu uns kam. Auf Abb. 14 erkennt man die Verdrängung der Lungen mit der

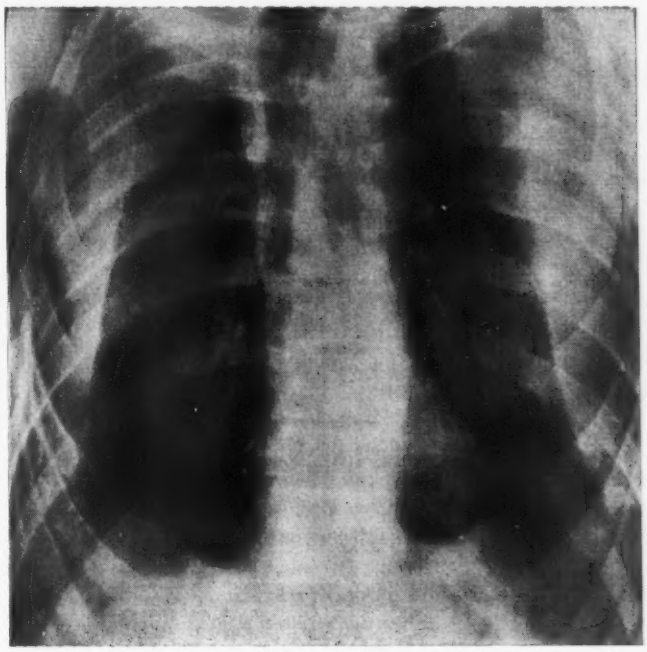

Abb. 14: E. K., 36 Jahre. Doppelseitiges, ausgedehntes Empyem mit schwerer Ateminsuffizienz nach bilateralem Pneumothorax.

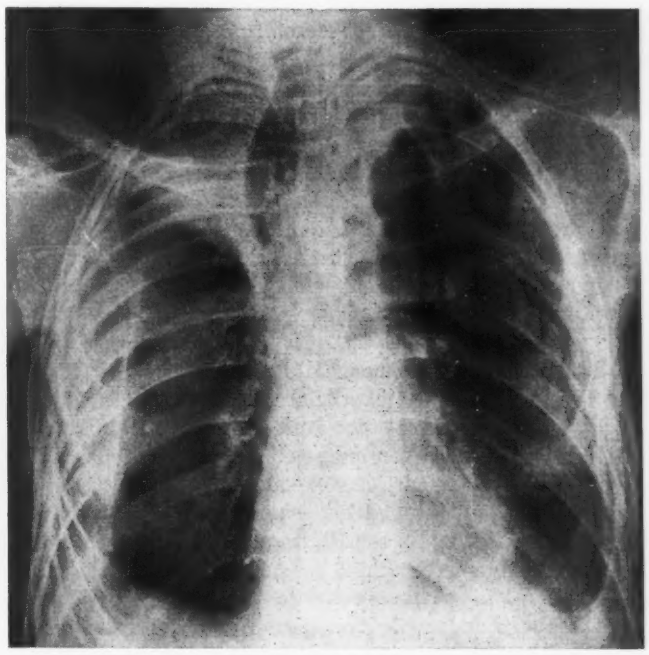

Abb. 15: E. K., 36 Jahre. Röntgenkontrolle 4 Wochen nach linksseitiger Dekortikation.

Verziehung der Trachea. Abb. 15 zeigt den Zustand 4 Wochen nach der Dekortikation. Wir mußten den Kranken nach dem Eingriff 3 Tage lang mit dem *Engström*-Respirator künstlich beatmen. Dann war Spontanatmung durch Trachealkanüle unter Sauerstoffzufuhr möglich. 4 Wochen nach dem Eingriff war das Tracheostoma geschlossen. Der pH-Wert lag vor dem Eingriff mit 7,2 deutlich im sauren Milieu, 4 Wochen

später war der Wert mit 7,43 normal. Die Vitalkapazität besserte sich in der gleichen Zeit von 500 auf 760 Milliliter. Eine Rezidiveiterung zwang uns, das Tracheostoma wieder zu öffnen. Der Kranke steht noch in Behandlung, nachdem die Lunge wieder voll ausgedehnt ist.

Wenn bei derartigen Risikofällen eine Dekortikation durchgeführt wird, so muß für die Möglichkeit einer postoperativen künstlichen Dauerbeatmung gesorgt werden. Bei uns hat sich der *Engström*-Respirator bewährt.

Das Prinzip der Hohlraumvernichtung durch völlige Wiederausdehnung der Lunge läßt sich bei der Dekortikation nicht in allen Fällen erreichen. Tiefe Parenchymnarben infolge Tuberkulose oder unspezifischer eitriger Entzündungen behindern die Expansion der Lunge und können einen Mißerfolg verursachen. Wenn sich in diesen Fällen am Ende des intrathorakalen Aktes beim Aufblähen der Lunge herausstellt, daß das Mißverhältnis zwischen dem Lungenvolumen und dem durch die Dekortikation frei gewordenen Raum zu groß ist, ergänzt man den Eingriff besser durch eine Thorakoplastik.

Führt eine Dekortikation nicht zum endgültigen Ziel, so bleibt in der Regel nur eine kleine Höhle zurück, die sekundär durch eine Thorakoplastik beschränkten Umfanges beseitigt werden kann. Aber man braucht sich durchaus nicht zu beeilen und versuche, zunächst durch Dauersogbehandlung zum Ziel zu kommen, wie beim frischen Empyem.

Eine andere Ausgangssituation bieten Pleuraempyeme mit inneren Fisteln nach Kavernen- oder Abszeßperforation und Empyeme, unter denen das Parenchym von spezifischen oder unspezifischen Zerfallsherden durchsetzt ist. Wenn das Prinzip der Dekortikation in diesen Fällen angewandt werden soll, so muß der eitrige Pleurasack mit dem erkrankten Lungenparenchym en bloc entfernt werden. Reicht dazu eine Segmentresektion oder Lobektomie aus, so kann die durch Brustwandschrumpfung und Mediastinalverziehung bereits verkleinerte Thoraxhöhle in der Regel durch die zurückbleibenden Parenchymteile ausgefüllt werden, wenn man sie völlig von ihrer Verwachsung und schwartigen Einengung befreit. Aber der Wunsch, möglichst viel Lungengewebe zur Ausfüllung der Thoraxhöhle zu erhalten, ist nicht immer zu vereinbaren mit der Notwendigkeit, das kranke Parenchym ausgiebig genug zu entfernen. Besonders bei Tuberkulose gerät man leicht in Konflikt, weil bei umfangreicher Resektion die Raumfüllung problematisch wird und deshalb die Gefahr eines Restempyems droht, während eine ungenügende Entfernung erkrankter Parenchymabschnitte zum örtlichen Aufflackern oder zur Ausbreitung des spezifischen Lungenprozesses führen kann. Gewiß lehren manche Erfahrungen aus der Resektionstherapie der Lungentuberkulose, daß nicht jeder palpable Knoten im Lungengewebe zum Ausgang eines postoperativen Krankheitsrezidivs werden muß. Selbst die Übernähung einer Kavernenperforation mit versenkenden Nähten ist diskutiert worden, um möglichst viel Lungengewebe zur Raumfüllung zu erhalten. Der Weg ist von *Hertzog* mit Erfolg gewählt worden. Diesen mutigen Entschluß wird man aber nur ausnahmsweise fassen können. Im Zweifel ist die vollständige Entfernung kranker Lungenteile vorzuziehen und der entstehende Raum, wenn nötig, durch Thorakoplastik zu verkleinern. Meistens kann er ohne plastische Maßnahme vom zurückbleibenden Parenchym gefüllt werden.

Auf Abb. 16 sieht man das Röntgenbild eines 40j. Mannes, P. D., mit Pneumolysenempyem, Oberlappenkaverne und dichten Streuherden im Parenchym rechts. Die Schwartenadhäsion in der Pleurakuppel war bei der Dekortikation mit Entfernung des Oberlappens so massiv, daß es uns vorsichtiger erschien, die Schwarte hier zurückzulassen.

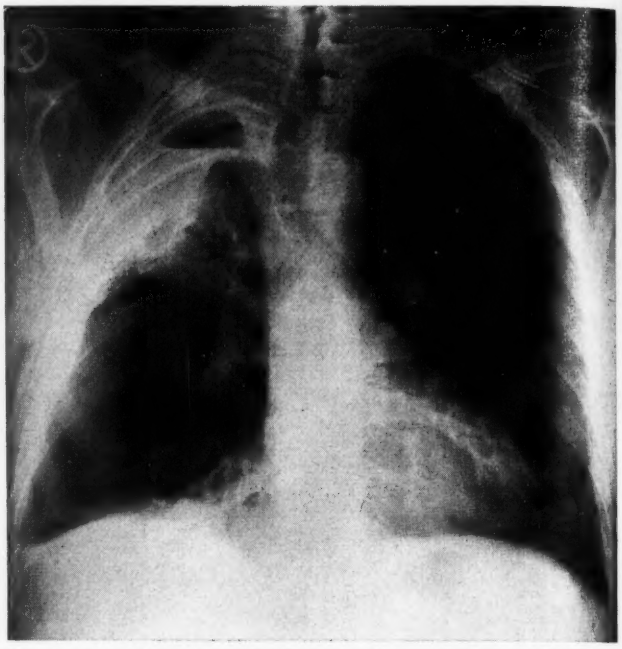

Abb. 16: P. D., 40 Jahre. Rechtsseitiges Empyem nach Pneumolyse mit sehr starker Kuppelschwarte und massiver käsiger Durchsetzung des Oberlappens.

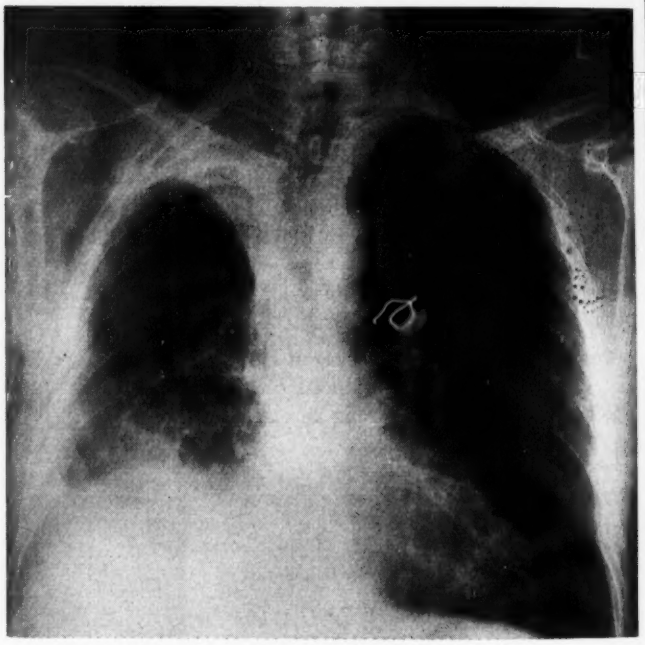

Abb. 17: P. D., 40 Jahre. Röntgen-Kontrollbild 6 Wochen nach Dekortikation mit Oberlappenentfernung ohne Exzision der parietalen Kuppelschwarte.

Infolgedessen findet man auf dem Abschlußbild (Abb. 17), bei sonst befriedigenden Verhältnissen, eine dichte Verschattung in der Spitze.

Bei einem 16j. Mädchen, H. D., war es unter bronchiektatischer Zerstörung des rechten Unter- und Mittellappens zu einem unspezifischen Empyem gekommen (Abb. 18). Der Zustand bei der Aufnahme in die Klinik, 4 Monate nach Krankheitsbeginn, erschien fast hoffnungslos. Die vorbereitende Dauersaugbehandlung führte trotz bestehender Bronchialfistel zu einer beträchtlichen Verkleinerung der Eiterhöhle (Abb. 19). Durch Dekortikation mit Entfernung der erkrankten Lappen wurde völlige Ausheilung erzielt. Abb. 20 zeigt das Ergebnis 3 Monate nach dem Eingriff.

Das der Dekortikation zugrunde liegende Prinzip der Hohlraumvernichtung durch Mobilisation der Lunge muß verlas-

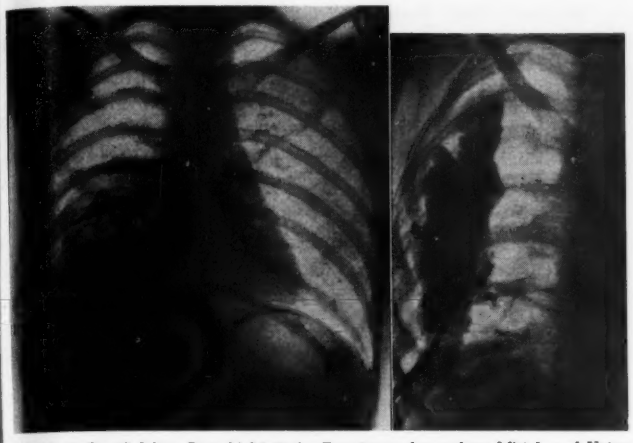

Abb. 18: H. D., 16 Jahre. Bronchiektatische Zerstörung des rechten Mittel- und Unterlappens mit Kontrastdarstellung der Höhle.

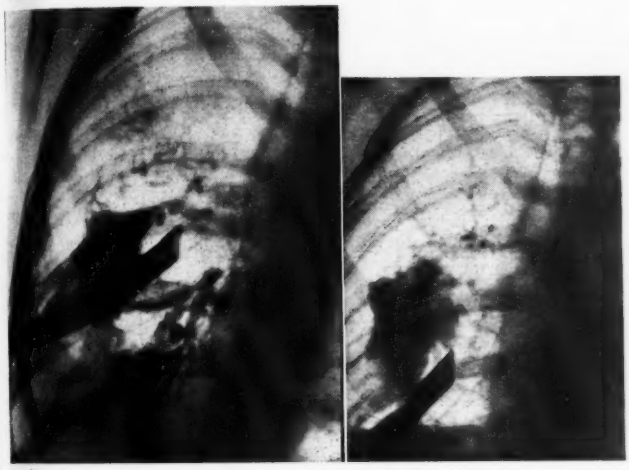

Abb. 19: H. D., 16 Jahre. Verkleinerung der Höhle durch Saugdrainage im Laufe von 6 Wochen. Das Kontrastmittel ist durch eine bronchopleurale Fistel in die Luftwege eingedrungen.

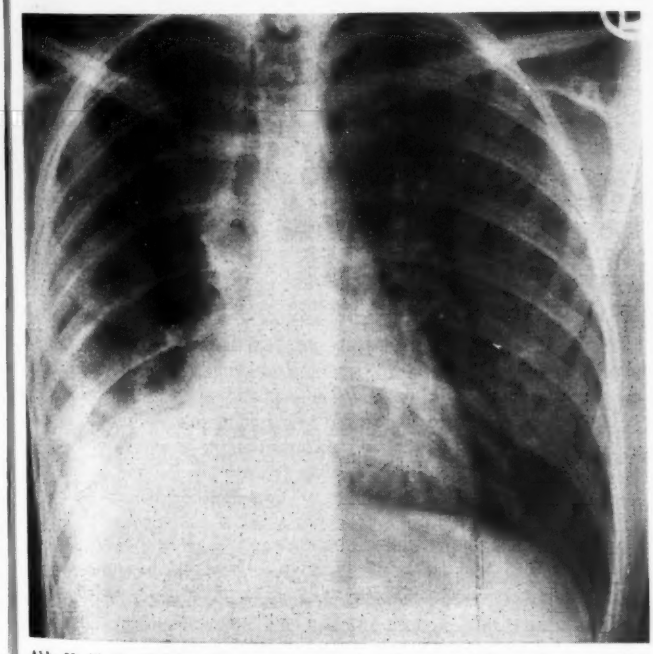

Abb. 20: H. D., 16 Jahre. Röntgen-Kontrollbild 3 Monate nach Dekortikation mit Entfernung des Mittel- und Unterlappens.

sen werden, wenn der Parenchymprozeß so ausgedehnt ist, daß die Exstirpation des pleuralen Eitersackes durch Entfernung des ganzen Lungenflügels ergänzt werden muß. Für diese **Pleuropneumonektomie** ist die ausgedehnte einseitige tuberkulöse Lungenkrankheit das Hauptindikationsgebiet neben der meistens ebenfalls tuberkulösen Stenose des Hauptbronchus. Diesem Eingriff sind Erfolgsgrenzen gesetzt, weil stets eine intrathorakale Höhle zurückbleibt, die leicht durch beabsichtigte oder unbeabsichtigte Eröffnung der Empyemwände infiziert wird. Deshalb sind Mißerfolge hier häufiger. Auch bei anscheinend völlig komplikationslosem postoperativem Verlauf kann es nach Wochen oder Monaten zur Manifestation eines Rezidivs kommen, wie wir es zweimal erlebten. Die Operationszahlen sind allenthalben noch sehr klein. Bei der Schwere der Krankheit muß mit einer höheren Mortalität gerechnet werden. Jenseits des 55. Lebensjahres ist Zurückhaltung und besondere Vorsicht geboten. Der Eingriff wird ohne postoperative Thoraxdrainage beendet. Wir punktieren für die Dauer von 2 Wochen täglich oder jeden 2. Tag und instillieren jedesmal ein Antibiotikum mit großer Wirkungsbreite.

Die unbefriedigenden Ergebnisse der Pleuropneumonektomie legten den Gedanken nahe, den zurückbleibenden intrathorakalen Hohlraum durch Rippenresektion zu verkleinern, um die Infektionsgefahr zu verringern. Diese **Kostopleuropneumonektomie** belastet den Kranken erheblich. Wir haben sie zweimal mit unbefriedigendem Ergebnis durchgeführt und einen Kranken an den Komplikationen verloren, der andere ist noch in Behandlung. Ob eine Unterteilung des Eingriffs die Gefahr zuverlässig verringern kann, muß noch eingehender geprüft werden.

Die Dekortikation muß heute wegen ihrer Leistungsfähigkeit bei der Therapie des chronischen Pleuraempyems in erster Linie in Erwägung gezogen werden. Ihr Anwendungsbereich liegt nicht nur auf dem Gebiet der Tuberkulose, sondern umfaßt auch die unspezifischen Empyeme. Die Möglichkeit, den Eitersack und Parenchymherde gleichzeitig zu exstirpieren, ist ein besonderer Vorteil der erweiterten Dekortikationsverfahren. Die Erfahrungen lassen aber erkennen, daß die Zahl der Versager mit dem Umfang der Parenchymresektion steigt. Bei solchen Rezidivempyemen muß man auf die älteren Methoden zurückgreifen; kleinere Höhlen werden durch Thorakoplastik beseitigt, bei größeren sind wir von der Verwendung der Muskelplombe ganz abgekommen und benutzen die Haut als plastisches Material.

Bei umgrenzten Empyemen mit innerer Fistel und bei großen Höhlen, die durch Thorakoplastik verkleinert, aber nicht ausgeheilt sind, kommt als schonendes Operationsverfahren die Trichterplastik in Frage. Die ausgedehnte Rezidivhöhle wird am besten durch die *Scheicher*sche Hautplastik zur Ausheilung gebracht.

Die Rücksicht auf die Funktion des Ventilations- und Respirationsapparates kann die Wahl der Therapie beim chronischen Pleuraempyem erst in zweiter Linie beeinflussen. An erster Stelle steht die **kompromißlose Forderung nach Beseitigung des Eiterherdes** und seiner Ursachen. Der kleinste Eingriff ist deshalb nur berechtigt, wenn er genügend Erfolgsaussichten verspricht. Sonst wählt man besser von vornherein die umfassendere Maßnahme, selbst wenn die funktionelle Einbuße größer ist. Nichts schadet dem Ventilationsapparat mehr als wiederholte kleinere Operationen wegen rezidivierender Eiterungen, weil die Verschwartung des Thorax dabei immer mehr zunimmt und letzten Endes zu einem Funktionsverlust führt, der weit größer ist als bei einer eingreifenden Operation, die auf Anhieb zur völligen

Beseitigung des Empyems führt. Damit ist nur gesagt, was die Erfahrungen der Thoraxchirurgie allgemein lehren: Bei Eingriffen am Ventilations- und Respirationsapparat sind die zurückbleibenden Funktionseinbußen meistens weit mehr durch postoperative Pleuraschwarten bedingt als durch den Verlust resezierter Organteile. Der schrumpfende Narbenpanzer der Pleura ist der Hauptfeind der ventilatorischen Leistung.

Es ist deshalb wichtig zu ermitteln, welche der von uns hauptsächlich angewandten Operationen in der Zeit von 1951 bis 1959 am häufigsten auf Anhieb zu einer komplikationslosen Heilung geführt haben. Bei 67 Thorakoplastiken und *Heller*plastiken konnten wir in 55% einen **primären Operationserfolg** erzielen, bei 65 Muskellappenplastiken in 63%. Dabei sind auch die Kranken ausgeschieden worden, bei denen nur kleine Korrekturmaßnahmen notwendig waren, um eine völlige Heilung zu erreichen. Bei den Hautlappenplastiken und Dekortikationsverfahren ohne Pneumonektomie war der Anteil der komplikationslosen Heilungen im ersten Anlauf mit 76% deutlich größer. Diese Verfahren sind also stets vorzuziehen, wenn ihre Anwendung möglich ist. Die Operationsmortalität war in beiden Gruppen mit einem Durchschnitt von 9—14% etwa gleich.

Unsere **Funktionsprüfungen bei operierten Kranken** haben gezeigt, daß die Dekortikation bei komplikationslosem Heilverlauf hinsichtlich des primären Operationserfolges und der postoperativen Funktion die günstigsten Ergebnisse liefert. Vitalkapazität und Atemgrenzwert sind im Durchschnitt besser als vor dem Eingriff. Bei den Hautlappenplastiken ist die Zahl der glatten Heilungen zwar ebenso groß wie bei der Dekortikation, aber die funktionellen Ergebnisse bleiben hinter denen der Dekortikation deutlich zurück. Die *Heller*plastik ordnet sich mit ihren Funktionsergebnissen zwischen diesen beiden Methoden ein. Da sie aber häufig nicht zum primären Operationserfolg führt, geht der funktionelle Vorteil, den sie gegenüber den Hautplastiken bietet, durch die erforderlichen Nachoperationen verloren. Die größte Funktionseinbuße erleiden die wiederholt mit Thorakoplastik behandelten Kranken.

Man wird selbstverständlich bei der operativen Behandlung des Pleuraempyems auch an die funktionellen Folgen denken müssen. Diese Rücksicht beeinträchtigt aber nicht unseren Grundsatz, d e n Eingriff zu wählen, der die sichersten primären Erfolgsaussichten verspricht, auch wenn dieses Ziel mit einer starken Funktionseinbuße erkauft werden muß.

Schrifttum: Brunner, A.: Schweiz. med. Wschr., 82 (1952), S. 1049. — Burford, Th., Parker, H. E. F. u. Sampson, P. C.: Ann. Surg., 122 (1945), S. 163. — Churchill, E. D.: J. Thorac. Surg., S. Louis, 13 (1944), S. 307. — Délorme: Gaz. des hôp. (1894), Nr. 11; (1896), S. 148. — Esthlander: Rev. mens. med. chir. (1879), Nr. 2. — Friedrich: Kongr. der Deutsch. Ges. f. Chir. (1898). — Göbel: Dtsch. med. Wschr., 32 (1906), S. 1815; (1906), S. 81—89. — v. Hacker: Beitr. klin. Chir., 73 (1911), S. 352; Zbl. Chir., 43, (1916), S. 421. — Kirschner, M.: Kongr. Dtsch. Ges. f. Chir. (1921), S. 339. — Koenig: Kongr. Dtsch. Ges. f. Chir. (1898), S. 81—89. — Kümmel, H.: Kongr. Dtsch. Ges. f. Chir. (1920), S. 210. — Küster: Dtsch. med. Wschr., 25 (1889), S. 10—13. — Nissen, R.: Zbl. Chir., 58 (1931), S. 2130. — Schede: Verh. 9. Kongr. f. inn. Med. (1890) — Scheicher, A.: Zbl. Chir., 74 (1949), S. 960. — Sanger, B. W.: Surg. Gynec. Obstet. (Chicago), 82 (1946), S. 71. — Simon: Vers. Mittelrheinischer Ärzte, Mannheim (1870) zit. n. Peitavy Berl. med. Wschr. (1876). — Sudeck, D.: Dtsch. Z. Chir., 47 (1898), S. 255; Beitr. klin. Chir., 25 (1899), S. 111. — Tuttle, W. M., Langston, H. T. u. Growley, R. T.: Thorac. Surg., S. Louis, 16 (1947), S. 117. — Wachsmuth, W. u. Schautz, R.: Chirurg, Berlin, 22 (1951), S 337. — Weinberg, J. u. Davis, J. D.: Amer. Rev. Tbc., 60 (1949), S. 288. — Zenker, R.: Thoraxchir., Stuttgart, 1 (1953), S. 40. — Zukschwerdt, L.: Zbl. Chir., 74 (1949), S. 969.

Anschr. d. Verf.: Prof. Dr. med. K. Vossschulte, Direktor der Chirurgischen Universitätsklinik Gießen/Lahn.

DK 616.25 - 002.3 - 089

Die heutige therapeutische Bedeutung der reversiblen Kollapsmethoden

(extrapleuraler und intrapleuraler Pneumothorax)

von L. BECKMANN

Zusammenfassung: Durch die Erfolge der Chemotherapie ist die Zahl der operativen Eingriffe bei der Lungentuberkulose insgesamt zurückgegangen. Der operativen Behandlung müssen jene Fälle zugeführt werden, bei denen die gesetzten Gewebsläsionen die anatomische Reparationskraft übersteigen. Es wird ausführlich das Wesen und das Vorgehen bei Anlage und Führung der temporären und reversiblen Kollapsmethoden (intrapleuraler und extrapleuraler Pneumothorax) sowie auf die Indikation zur Kollapsbehandlung eingegangen. Eine Gegenüberstellung der verschiedenen Behandlungsarten — Chemotherapie, Kollapsbehandlung und Resektionsmethoden — ergibt, daß die Kollapsbehandlung eine Mittelstellung zwischen den verschiedenen Behandlungsarten einnimmt. Es sollte daher dieser Behandlung die genügende Beachtung geschenkt werden.

Summary: Due to the success of chemotherapy the number of surgical interventions in lung tuberculosis has been considerably reduced altogether. Those cases must be treated surgically, which surmount the anatomical power of reparation. The nature and the procedure of starting and executing temporary and reversible collapse methods (intrapleural and extrapleural pneumothorax) are dealt with in detail, as well as the indication for collapse treatment. A comparison between the different kinds of treatment—chemotherapy, collapse treatment and methods of resection—shows that collapse treatment holds a middle position between the different ways of treatment. Therefore this treatment should be given sufficient consideration.

Résumé: Les excellents résultats de la chimiothérapie ont fait régresser le chiffre global des interventions chirurgicales dans la tuberculose pulmonaire. Sont justiciables du traitement chirurgical les cas, où les lésions tissulaires dépassent la capacité anatomique de réparation. L'auteur expose de façon très approfondie la nature et le mode opératoire lors de l'application et de l'exécution des méthodes temporaires et réversibles de collapsus (pneumothorax intrapleural et extrapleural), de même que l'indication de la collapsothérapie. Une confrontation des différents modes de traitement — chimiothérapie, collapsothérapie et méthodes résectives — donne comme résultat que la collapsothérapie occupe une place centrale parmi les différents modes de traitement. Il conviendrait en conséquence de lui accorder l'importance qui lui revient.

Jahrzehntelang beruhte die Behandlung der Lungentuberkulose auf zwei Grundpfeilern, nämlich der konservativen allgemeinen Ruhigstellung des Patienten im Rahmen einer Heilstättenkur in klimatisch günstiger Lage und etwa seit 1910 der aktiven Kollapsmaßnahmen mit ihren verschiedenen Methoden wie dem intra- und extrapleuralen Pneumothorax, der Plombe, der Thorakoplastik, der Phrenikusausschaltung und dem Pneumoperitoneum. Mit der Einführung der Tuberkulostatika bzw. Chemotherapeutika mit ihren Hauptvertretern, dem Streptomycin, der PAS und den INH-Präparaten, trat ein entscheidender Wandel ein. Ihre überzeugendsten Erfolge hat die **Chemotherapie** da, wo die Symptome eines allgemeinen akuten Infektes, wie z. B. bei der Miliartuberkulose, den exsudativen Prozessen, dem noch nicht oder schon eingeschmolzenen kavernisierten Frühinfiltrat, bestehen. Hier gelingt es, die noch relativ geringen spezifischen Gewebsläsionen durch den tuberkulostatischen Effekt in fibröse Narben umzuwandeln. Wir wissen heute, daß bei streng durchgeführter stationärer, kombinierter chemotherapeutischer Behandlung es bei Frühkavernen in 50—60% der Fälle zum Kavernenverschluß infolge Narbenbildung aus fibrillärem Bindegewebe kommt. Mit dem Kavernenverschluß aber ist auch die Gefahr der intrakanalikulären, bronchogenen Streuungstuberkulose, die wesentlich das weitere Schicksal des Patienten bestimmt, gebannt.

Die **chirurgische Behandlung,** sei es die Resektion oder kollapstherapeutische Maßnahmen, hat dort einzusetzen, wo trotz chemotherapeutischer Behandlung die gesetzten Läsionen, Kavernen, die anatomische Reparationskraft übersteigen. Die Voraussetzungen für diese anatomische Reparationskraft zu schaffen, ist der Grundgedanke jeglicher Kollapstherapie gewesen.

In den Anfängen der **Kollapsbehandlung** suchte man ihre Wirkungsweise in drei Faktoren.

1. In der Ruhigstellung der Lunge.
2. In der Volumenverkleinerung der erkrankten Lunge, die ihrerseits eine Erleichterung der narbigen Schrumpfung infolge Zusammenlegens der Kavernenwand ermöglichte.
3. In der Blut- und Lymphstauung innerhalb der erkrankten Lunge.

Heute wissen wir, daß diese mehr mechanische Betrachtungsweise zurücktreten muß hinter den Erkenntnissen über die durch Lungenmuskulatur, elastisches Fasersystem und Kapillaren gegebene Verspannung der Lunge und ihre nervale Steuerung und über die Bedeutung der Bronchien für die Kavernenheilung. So kam mit den Jahren der Begriff der elastischen Lungenschrumpfung und damit der elastischen und reversiblen Kollapsmethoden in den Vordergrund. Diese Kollapsmethoden mit ihren Hauptvertretern, dem intra- und extrapleuralen Pneu (Pneumolyse), haben also da ihren Platz, wo noch nicht durch einen langen Ablauf der Krankheit zirrhotische und indurative Veränderungen um den kavernisierten Lungenabschnitt herum die natürliche Elastizität des Lungengewebes aufgehoben haben.

Gestatten Sie mir nur eine kurze Schilderung des Wesens und des Vorgehens bei Anlage und Führung des intrapleuralen Pneus und des operativen Vorgehens zur Schaffung und Führung des extrapleuralen Pneus.

Bei **Anlage des intrapleuralen Pneus** führen wir ohne Anästhesie eine *Denecke*-Nadel mit seitlicher Schlitzöffnung durch die Schichten der Brustwand in den physiologischerweise freien Pleuraspalt zwischen Pleura parietalis und visceralis und lassen unter ständiger Manometerkontrolle des Pneuapparates bis zu etwa 500 ccm Luft in den Pleuraraum ein. Eine Röntgenkontrolle nach der Füllung ermöglicht uns das Urteil, ob die Lunge, bedeckt von der Pleura visceralis, sich allseits von der Pleura parietalis gelöst hat und konzentrisch kollabiert ist. Sehr häufig beobachten wir Verwachsungsstränge oder auch flächenhafte Verwachsungen gerade über dem erkrankten Lungenabschnitt, die den Kollaps behindern. Hier ist es eine Grundforderung, daß spätestens nach 2—4 Wochen durch Thorakokaustik eine Lösung der Stränge vorgenommen wird, um den vollständigen Lungenkollaps zu erreichen. Der inkomplette Pneu bedeutet nicht eine Entspannung der erkrankten Lungenabschnitte, sondern stellt vielmehr einen Reiz für die Kaverne dar. Man hüte sich vor dem Versuch, ausgedehnte flächenhafte Verwachsungen durch intrapleurale Wandausschälungen zu beseitigen, da hiermit fast immer eine Eröffnung tuberkulöser Herde verbunden ist. Es kommt dann notwendigerweise zur Bildung eines spezifischen und oft auch mischinfizierten Empyems. Erweist es sich, daß durch eine Kaustik der Pneu nicht zu komplettieren ist, so ist die weitere Pneuführung sofort einzustellen.

Welches sind die **Indikationen zur Pneubehandlung?** Eingangs habe ich bereits erwähnt, daß das Reservat für die Pneubehandlung das eingeschmolzene Frühinfiltrat bzw. die Frühkaverne, umgeben von elastischem Lungengewebe, ist. Beobachten wir in solchen Fällen nach etwa 3monatiger chemotherapeutischer Behandlung keine Tendenz zur Verkleinerung und Rückbildung der Kaverne, so wird die Pneubehandlung bei gleichzeitiger Fortsetzung der Chemotherapie uns in den meisten Fällen sehr viel schneller zum Ziele führen. Allerdings ist der Sitz und die Größe der Kaverne für die Pneubehandlung nicht völlig gleichgültig. Da wir uns bei der Kollapsbehandlung die natürliche Elastizität des Lungengewebes zunutze machen, so soll die Kaverne allseits von diesem elastischen Gewebe umgeben sein. Es scheiden damit die pleurawandnahen (Gefahr der Kavernenperforation) und die hilusnahen (Starre des Bronchialbaumes) Kavernen aus. Wir wissen ferner, daß Unterlappenkavernen durch den intrapleuralen Pneu, selbst durch zusätzliche Maßnahmen wie die Ausschaltung des n. phrenicus, Lähmung des Zwerchfells, mit oder ohne Pneumoperitoneum, viel seltener zur Ausheilung gelangen. Erwähnt sei noch, daß der intrapleurale Pneu Kavernenblutungen (Hämoptoe), die wir allerdings heute nur noch selten sehen, sofort zum Stillstand bringen kann. Kontralaterale Streuherdbildungen stellen keine Gegenindikation zur Pneubehandlung dar. Tuberkulombildungen scheiden für jegliche reversible Kollapsmaßnahmen, sei es der intrapleurale oder der extrapleurale Pneu, aus.

Unter der Pneubehandlung mit ihren 2- bis 4wöchentlichen Nachfüllungen haben wir den Patienten, auch wenn er aus der Heilstättenbehandlung entlassen ist — der Pneu soll nur stationär und nicht ambulant angelegt werden —, in ständiger röntgenologischer und klinischer Beobachtung. Erweist sich dabei, daß nach halbjähriger Führung des Pneus die Ausgangskaverne unbeeinflußt bleibt, so soll die Pneubehandlung aufgegeben und der Patient der nun absolut indizierten Resektionsbehandlung zugeführt werden.

Beobachten wir unter der Pneubehandlung Bakterienfreiheit und eine narbige Umwandlung der Ausgangskaverne sowie die Rückbildung eventueller Streuherdbildungen, so ist unser Ziel erreicht. Zweifellos erreichen wir dieses heute bei gleichzeitiger chemotherapeutischer Langzeitbehandlung eher als vor der tuberkulostatischen Ära und daher sollte die Forderung gestellt werden, daß der intrapleurale Pneu nicht länger als 2 Jahre geführt wird. Wir haben es bis zum Ablauf dieser Zeit noch meistens mit einer elastischen und ausdehnungs-

fähigen Lunge zu tun, und machen uns diese Tatsache zunutze, indem wir bei größer werdenden Füllabständen immer geringere Luftmengen einführen. Bei Beachtung dieser Regel werden wir zwar oft die Bildung eines flüchtigen Einstellungsexsudates beobachten, das aber nicht das Entstehen einer massiven Schwarte zur Folge hat. In Mißkredit ist die Pneubehandlung z. T. dadurch gekommen, daß man den Pneu nicht nur 3, sondern über 5 Jahre hinaus mit homöopathischen Dosen von Luftmengen nachfüllte. Die nun inzwischen starr gewordene Lunge konnte sich nicht mehr ausdehnen und es kam zu den massiven Exsudaten ex vacuo, die nach Organisation zu einer ausgedehnten Schwartenbildung führten. Wir erlebten dann einen hochgradigen funktionellen Ausfall, der uns heute vor die Frage einer eventuellen Dekortikation stellt.

Einen zweiten Weg, einen elastischen reversiblen Kollaps zu erzielen, stellt der **extrapleurale Pneumothorax** dar, eine Methode, die von *Tuffier* 1891 bereits beschrieben, in den Jahren 1935/36 und von *Graf* und *Schmidt* (Rohrbach) wieder aufgenommen und von *Adelberger* weiter entwickelt wurde. Das Ziel dieser Methode ist, einen selektiven Kollaps nur über dem erkrankten Lungenabschnitt zu setzen. Die Lösung der Lunge geschieht operativ in der präformierten Schicht, der fascia endothoracica, die zwischen Pleura parietalis und dem Rippenperiost gelegen ist. Die Lösung der Lunge in dieser richtigen Schicht gelingt meistens leicht. Da es auch hier auf den konzentrischen Lungenkollaps ankommt, ist das Ziel, die Lunge medial bis zum Hilus hin zu lösen, so daß der Lungenstumpf frei im Raum steht. Vorn, lateral und hinten geschieht die Lösung soweit, wie es der Krankheitsprozeß erfordert. Forcierte Lösungen bei Schwartenbildungen, die in die fascia endothoracica hineinreichen, sollen auch hier wegen der Gefahr spezifischer Empyembildung vermieden werden. Da der Kollaps sich allein auf das erkrankte Gebiet beschränkt, ist der extrapleurale Pneu funktionell die schonendste aller Kollapsmethoden.

Die **Indikation** ist gegenüber dem intrapleuralen Pneu insofern erweitert, als

1. der extrapleurale Pneu da zur Anwendung kommt, wo die Anlage des intrapleuralen Pneus wegen eines eingeschmolzenen Frühinfiltrates — Frühkaverne — im Obergeschoß infolge zu ausgedehnter Verwachsungen zwischen Pleura parietalis und visceralis nicht gelingt,

2. eignen sich für den extrapleuralen Pneu auch solche kavernisierten Spitzenprozesse, bei denen sich um die Kaverne herum schon mäßige Narbenbezirke gebildet haben. Durch den Selektivkollaps können wir uns vorübergehend eine Atelektase des erkrankten Lungenabschnitts, die die Verödung fördert und die Ventilation unterbricht, leisten, während die Totalatelektase beim intrapleuralen Pneu einen zu großen funktionellen Ausfall und eine Ausschaltung auch der gesunden Lungenabschnitte bedeuten würde,

3. kommt der extrapleurale Pneu aus funktionellen Gründen bei doppelseitigen, kavernisierten Prozessen zur Anwendung.

Für alle drei Indikationsarten gilt, daß der kavernöse Zerfall nicht über etwa Pflaumengröße hinaus geht und auf den Oberlappen begrenzt ist. Des weiteren haben wir uns durch Bronchoskopie davon zu überzeugen, daß bei schon älteren Prozessen nicht eine Bronchus-Tbk vorliegt, die sich gegengegenüber dem Kollaps refraktär erweisen würde.

Die Führung des extrapleuralen Pneus geschieht ähnlich wie die des intrapleuralen und sollte nicht über 3 Jahre hinausgehen. Häufiger als beim intrapleuralen Pneu beobachten wir hier eine Exsudatbereitschaft und damit die Neigung zum vorzeitigen Aufgehen. Handelt es sich um ein unspezifisches Exsudat, so gelingt es, das vorzeitige Aufgehen des extrapleuralen Pneus durch eine Füllung mit Paraffinum liquidum zu verhindern. Wir nehmen damit allerdings den Dauerkollaps in Kauf, der aber keinen wesentlichen funktionellen Ausfall zur Folge hat.

Wenn wir uns jetzt der **Erfolgsstatistik** zuwenden, so ist dazu folgendes zu sagen: Verwertbare Veröffentlichungen über Dauerresultate der intrapleuralen Pneubehandlung seit Beginn der Chemotherapie fehlen in der Literatur fast völlig. Es liegt das wohl daran, daß dank der Erfolge der Chemotherapie diese Form der Kollapsbehandlung so sehr zurückging, daß in kleineren Häusern die Führung einer solchen Statistik nicht lohnte. In den großchirurgischen Anstalten dagegen standen die eigentlichen operativen Behandlungsmaßnahmen (Pneumolyse und Resektionen) so im Vordergrund, daß nur diese Methoden statistisch erfaßt wurden. Sie sehen aus der Übersicht des von mir bis Ende 1953 geleiteten Tbk-Krankenhauses Herrsching eindrucksvoll, wie die Zahl der operativen Eingriffe seit 1951 laufend zurückging. Sie sehen ferner aus dieser Übersicht, wie wir uns seit 1953 unter Beachtung einer gezielten Indikation bewußt der Resektionsbehandlung zuwandten.

Tabelle 1
Operative Maßnahmen nach Art des Eingriffs, aufgegliedert für die Jahre 1948—1953.

	1948	1949	1950	1951	1952	1953
Pneumothoraxanlagen	242	115	160	176	109	83
Kaustiken	187	105	140	167	92	61
Pneumolysen	15	15	41	83	86	30
Exitus	—	—	2	1	2	—
Thorakoplastiken	29	19	35	37	23	1
Exitus	1	2	1	1	2	—
Phrenikusausschaltung	19	16	15	26	3	1
Pneumoperitoneumanlg.	10	6	6	13	8	8
Lobektomien bzw. Segmentresektionen	—	—	—	—	—	40
Exitus	—	—	—	—	—	1
Pneumonektomien	—	—	—	—	—	4

Bei *Adelberger* verhielt sich im Jahre 1950 die Zahl der Pneumolysen mit 71,9% aller operativen Eingriffe gegenüber den Resektionen mit 0,5%; dagegen im Jahre 1957 mit 34,5% gegenüber 63% Resektionen. Viel stärker noch ging die Zahl der plastischen Eingriffe zurück.

Über die Erfolge des extrapleuralen Pneus (Pneumolyse) sind wir dank des großen Zahlenmaterials, über das vor allem die Rohrbacher Schule in Deutschland verfügt, besser orientiert. So wird von den verschiedensten Autoren — *Adelberger, Gaubatz, P. G. Schmidt* — eine Kavernenheilung in rund 80 bis 85% der Fälle registriert. *Adelberger* berichtete 1956 über eine Gesamtzahl von 1103 Pneumolysen, die während der chemotherapeutischen Ära in den Jahren 1950—1952 operiert wurden und bei denen der extrapleurale Pneu 3 bzw. 1 Jahr nach Führung entweder aufgelassen oder durch einen Dauerkollaps mit Paraffinum liquidum ersetzt worden war. Von diesen Fällen, bei denen allein 48% eine relative Indikation zeigten, das sind solche Fälle, die heute wohl primär der Resektionsbehandlung zugeführt würden, zeigten 83,8% eine narbige Kavernenheilung. *Göttsching u. Mitarb.* berichten in einer neuesten Arbeit vom Oktober 1959 über eine Beobachtungszeit bis zu 9 Jahren nach der Operation bei 121 Patienten. Hier war es in 84% beim Kavernenverschluß geblieben. *P. G. Schmidt* verdanke ich eine persönliche, noch nicht veröffentlichte Mittei-

lung. Von 192 Pneumolysen aus der vorchemotherapeutischen Ära in den Jahren 1944—1947 waren bei der Entlassung aus der Westerwaldklinik 72,4% geschlossen. Bei einer Nachbeobachtung 5—9 Jahre nach der Operation zeigten 73,6% eine dauernde Kavernenheilung. Bei 28,6% aller Fälle war es im Verlauf dieser Nachbeobachtungszeit zu Reaktivierungen gekommen. Von 101 Pneumolysen aus den Jahren 1952/53, die in die chemotherapeutische Ära fallen, waren bei der Entlassung aus der Klinik 90% geschlossen. Nach einer Beobachtungszeit von 6—7 Jahren zeigten 89% einen bleibenden Kavernenverschluß. Im Gegensatz zu der vorchemotherapeutischen Ära war es nur in 10% der Fälle im Verlauf der Beobachtungszeit zu einer Reaktivierung gekommen.

Vergleicht man die Erfolge der Kavernenbehandlung, die bei rein konservativer chemotherapeutischer Behandlung mit etwa 60%, bei der temporären und reversiblen Kollapstherapie mit 80—85% und bei der Resektionsbehandlung mit etwa 80% angegeben wird, so könnte man zu der Auffassung kommen, es sollte jeder kavernisierte Prozeß, der nach 4- bis 6monatiger chemotherapeutischer Behandlung unbeeinflußt bleibt, der Resektionsbehandlung zugeführt werden, zumal diese nach erfolgloser Kollapsbehandlung die „ultima ratio" jeder chirurgischen Behandlung darstellt und mit der Resektion der eigentliche Hauptgefahrenherd, die Kaverne, ausgeschaltet ist. Dazu ist zu sagen, daß die primäre Mortalität (4 Wochen nach dem Eingriff) von den verschiedensten Autoren immerhin noch mit 5—7% angegeben wird, gegenüber einer von höchstens 2% bei der Pneumolyse. Bei der Resektion ist vor allem als Frühkomplikation das Bronchusfistelempyem und die Streuungsaspiration gefürchtet, Komplikationen, die wir in der frühpostoperativen Phase bei der Kollapsbehandlung nur selten erleben und gegebenenfalls besser abfangen können, da der operative Eingriff und damit die Schwächung der immunbiologischen Abwehrlage viel geringer ist. Zum anderen ist zu bedenken, daß die Tuberkulose eine Allgemeinerkrankung ist, bei der der Dispositionsfaktor eine sehr wesentliche Rolle spielt. Wir wissen, daß in den seltensten Fällen der tuberkulöse Prozeß segment- oder nur lappenbegrenzt ist, sondern kleinste Herdbildungen, die röntgenologisch nicht einmal faßbar sind, wie der Tastbefund bei der Resektion zeigt, auch in den nicht zu resezierenden homolateralen und vor allem kontralateralen Lappen verstreut sind. Wann diese Herdbildungen infolge der besonderen dispositionellen und immunbiologischen Verhältnisse einmal exazerbieren und nun wiederum zu neuen Einschmelzungen und Streuungen führen, vermögen wir nicht zu sagen. Tuberkuloseärzte, die lange genug im Fach stehen, wissen, daß diese Exazerbationen noch nach 10 und 20 Jahren auftreten, und zwar durchaus nicht immer an Stelle der alten Kavernennarbe. Eine frühere richtig indizierte und durchgeführte Kollapsbehandlung hat dann die Wege für weitere chirurgische Eingriffe nicht verbaut, während die Möglichkeiten zu weiteren chirurgischen Maßnahmen nach Segmentresektionen und Lobektomien, jetzt häufig verbunden mit Deckplastiken, und gar nach Pneumonektomien aus rein funktionellen Gründen sehr begrenzt sind.

So kommt bei streng begrenzter Indikation der Kollapstherapie in Form des vernünftig und nicht merkantil geführten extra- oder intrapleuralen Pneus im Rahmen der Gesamtbehandlung der Lungentuberkulose noch ein beachtenswerter Platz zu, der etwa eine Mittelstellung zwischen der rein konservativen tuberkulostatischen Behandlung und den Resektionen einnimmt.

Schrifttum: Adelberger: Tuberkulosearzt, 10 (1956), S. 65. — Adelberger: Ergebnisse der Tuberkulose- und Lungenforschung (Bd. 14), S. 579. — Arold: Vortr. Marburger Tagung Landesverb. z. Bekämpf. der Tbk. in Hessen am 5. 9. 1955. — Göttsching, Rottler, Schott u. Wolfart: Tuberkulosearzt, 13 (1959), S. 667. — Rink: Tuberkulosearzt, 11 (1957), S. 628. — Schmidt, P. G.: Persönl. Mitteilung. Nach einem Vortrag „5. Fortbildungskurs über Tuberkulose, München, 12. 12. 1959.

Anschr. d. Verf.: Dr. med. L. Beckmann, München, Pacellistr. 8 (Haus Marstaller).

DK 616.24 - 002.5 : 616.25 - 085.417.7

Aus der Chirurgischen Klinik der Freien Universität Berlin im Städtischen Krankenhaus Westend, Berlin-Charlottenburg (Direktor: Professor Dr. med. *F. Linder*)

Zur Diagnostik intrathorakaler Tumoren

von V. JAGDSCHIAN und M. HERINK

Zusammenfassung: An Hand von 503 operierten intrathorakalen Tumoren wird die Symptomatologie und Diagnostik besprochen. Symptome, die zu einer frühzeitigen Erkennung führen können, werden besonders herausgestellt. Wegen der hohen Malignitätsrate und der Schwierigkeit der differentialdiagnostischen Abklärung wird eine frühzeitige Thorakotomie bei allen ätiologisch unklaren Tumoren empfohlen, sofern allgemeinchirurgische Gegenindikationen fehlen.

Summary: Based on 503 cases of operated intra-thoracic tumours, the symptomatology and diagnosis is discussed. Symptoms which can lead to early recognition are particularly stressed. Due to the high rate of malignancy and to the difficulty of differential diagnostic recognition, early thoracotomy is recommended in all cases of etiologically unclear tumours, if general surgical counter-indications are absent.

Résumé: A la lumière de 503 tumeurs intrathoraciques opérées, les auteurs discutent la symptomatologie et le diagnostic. Ils mettent surtout en relief les symptômes susceptibles de poser un diagnostic précoce. Etant donné la proportion considérable des cas malins et la difficulté d'un éclaircissement par le diagnostic différentiel, ils recommandent de procéder, dans toutes les tumeurs d'étiologie indéterminée, à une thoracotomie précoce, à condition que des contre-indications chirurgicales générales fassent défaut.

Unsere Kenntnisse über die intrathorakalen Tumoren sind durch den Aufschwung der Thoraxchirurgie und den Ausbau einer leistungsfähigen Diagnostik in den letzten zwei Jahrzehnten wesentlich erweitert worden. Die Operationsverfahren haben einen Stand erreicht, der von weiteren technischen Fortschritten keine nennenswerte Beeinflussung der zur Zeit

erreichbaren Behandlungsergebnisse erwarten läßt. Günstigere Therapieerfolge können nur noch durch eine Verbesserung der **Frühdiagnostik** erzielt werden. Diese liegt zum großen Teil in der Hand des praktischen Arztes, der aus einer mitunter geringgradigen Symptomatik — ja oft nur auf Grund einer charakteristischen Anamnese — den Tumorverdacht schöpfen muß. Die richtige Bewertung der vom Patienten angegebenen Beschwerden ist oft richtungweisend und ausschlaggebend für die durchzuführenden diagnostischen Untersuchungen. An Hand unserer Erfahrungen von 503 operierten intrathorakalen Tumoren (Tab. 1) soll die **Symptomatologie** nach der Häufigkeit des Vorkommens abgehandelt werden:

Tab. 1: Operierte intrathorakale Tumoren (503 Fälle)
(Chir. Klinik der F. U. Berlin v. 1. 5. 1952 bis 31. 12. 1959)

1. Lungentumoren		442
Bronchus-Ca.	413	
Lungensarkom	3	
Bronchusadenom	6	
Chondrom bzw. Hamartom, Fibrom, Pleuradeckzellengeschwulst u. Metastasen	20	
2. Mediastinale Tumoren		41
Teratom, Thymom, Thymus-Ca., Lympho-Sarkom, mediastinale Zysten, Zoelomzyste, Perikardzyste, Lipome, Neurinome, Ganglioneurom, Hämangiom		
3. Brustwandtumoren		20
Fibrosarkom, Riesenzellsarkom, Pleuraendotheliom, Osteom, Chondrom, Angiofibrom, Hypernephrommetastasen, Karzinommetastasen		
		503

1. Lungentumoren, 2. Mediastinale Tumoren, 3. Brustwandtumoren.

Unter den Lungentumoren stehen die **Bronchuskarzinome** an erster Stelle. Wenn auch oft erst eine Röntgenuntersuchung den Verdacht für das Vorliegen eines Bronchuskarzinoms ergibt, so bestehen doch meistens schon längere Zeit vorher typische Krankheitszeichen, die auf die Art der Krankheit hinweisen.

4 Leitsymptome möchten wir besonders herausstellen, die in der Anamnese des Bronchuskarzinoms fast immer vorzufinden sind.

1. Husten, 2. Schmerzen, 3. Hämoptoe, 4. Dyspnoe.

Sind ein oder gar zwei dieser Krankheitszeichen vorhanden, muß unter allen Umständen eine weitere diagnostische Abklärung erfolgen.

Husten

Entscheidend für die Symptomatik ist die Lokalisation und die Größe des Tumors. Bei zentral lokalisierten Karzinomen finden sich sehr früh sogenannte Herdsymptome, z. B. trockener Reizhusten oder Blutbeimengungen im Sputum. Röntgenologisch wird man bei diesen Fällen oft gar keinen Befund erheben oder aber nur eine geringfügige hiläre Verschattung diagnostizieren können. Selbst bei fehlendem oder nur geringgradigem röntgenologischem Befund muß bei hartnäckig anhaltenden Hustenbeschwerden ein zentral sitzender Tumor durch eine Bronchoskopie ausgeschlossen werden. Bei Größenzunahme kommt es infolge von Sekretretention zu verstärkter Expektoration. Bei solchen Patienten finden sich in der Anamnese sehr häufig „Erkältungen", die bei längerem Bestehen als rezidivierende grippale Infekte gedeutet werden. Physikalisch und röntgenologisch läßt sich hier der Befund einer Bronchopneumonie erheben. Da sich nicht selten hinter diesem klinischen Bild ein Karzinom verbirgt, sollte im Alter von über 40 Jahren — besonders bei starken Rauchern — die Diagnose einer Bronchopneumonie nur mit Vorsicht gestellt werden. Mitunter sind es röntgenologisch nur vorübergehend auftretende Atelektasen, die als keilförmige Verschattung am Hilus oder als bogenförmige, der Herzkontur anliegende Verschattungsbezirke imponieren, wie wir es im vorliegenden Fall (Abb. 1) beobachten konnten.

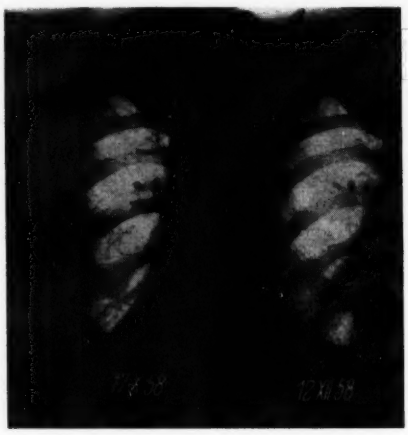

Abb. 1: v. D. E., 62 J. ♂. Die Thoraxaufnahme vom 17. 10. 1958 zeigt eine dem Herzschatten anliegende Atelektase eines Teils der Lunge. Bei Kontrolluntersuchung am 12. 12. 1958 Rückbildung der Atelektase. Bronchoskopie ergab ein im Stammbronchus endobronchial wachsendes Plattenepithelkarzinom.

Schmerzen

Die unterschiedlichen Schmerzempfindungen sind ebenfalls von der Lokalisation und Größe des Tumors abhängig. Gelegentlich wird über einen stechenden Schmerz in einer Brustseite geklagt; manchmal wird der Schmerz in die Herzgegend lokalisiert. Weiter sind es neuralgische Schmerzen, die in die Schulterblattgegend oder in die Gegend des Rippenbogens ausstrahlen. Mitunter wird nur ein Druckgefühl über dem Brustbein oder in der Herzgegend angegeben. Schließlich können es Magenbeschwerden sein, die den Patienten zum Arzt führen und anläßlich der Magendurchleuchtung einen Lungentumor entdecken lassen. Diese „Magenbeschwerden" werden durch ein zentral lokalisiertes Bronchuskarzinom bedingt, das zu einer Vagusirritation geführt hatte.

Pleuranahe Tumoren können ziehende oder stechende Schmerzen auslösen, die in der Tumorgegend oder im Segmentbereich des betroffenen Interkostalnervs empfunden werden. Pektanginöse Beschwerden und Symptome, die an ein akut aufgetretenes Infarktgeschehen erinnern, können durch einen Tumoreinbruch in ein arterielles Lungengefäß vorgetäuscht werden *(Clagett)*.

Die von dem Patienten angegebenen Schmerzen, vor allen Dingen die organbezogenen Schmerzen, sollten deshalb viel ernster genommen werden, als man im allgemeinen geneigt ist, und als wichtiger Hinweis gelten.

Hämoptoe

Die Hämoptoe ist immer ein alarmierendes Symptom und veranlaßt jeden Patienten, zum Arzt zu gehen. Wenn ana-

mnestisch eine Tuberkulose oder ein anderes Lungen- oder Herzleiden (Bronchiektasen, Lungensteckspliter, Mitralstenose usw.) auszuschließen sind, ist eine Blutbeimengung im Sputum immer verdächtig für das Vorliegen eines Neoplasmas. Eine Hämoptoe muß daher stets zu einer Röntgenuntersuchung und zu weiteren diagnostischen Maßnahmen Veranlassung geben.

Dyspnoe

Die Dyspnoe ist ein Symptom, das häufiger bei älteren Patienten in Erscheinung tritt und häufig erst nach ausführlichem Befragen angegeben wird. Ursache ist ein mehr oder weniger großer Ausfall funktionstüchtigen Lungengewebes, wie z. B. bei einer Atelektase eines Lungenlappens. Bei älteren Patienten sollte nach Ausschluß eines Lungenemphysems und einer kardialen Insuffizienz die Dyspnoe in Verbindung mit einem obengenannten Symptom auch an das Vorliegen eines Bronchuskarzinoms denken lassen.

Bei den peripheren Bronchuskarzinomen, die meistens als Rundherde in Erscheinung treten und oft als Gelegenheitsbefund entdeckt werden, fehlen diese Symptome im Frühstadium der Krankheit. Da sie lange Zeit asymptomatisch bleiben (sogenannte stumme Phase), spricht das Auftreten von Allgemeinsymptomen wie Appetitverlust, Müdigkeit und Abgeschlagenheit, allgemeines Krankheitsgefühl sowie Gewichtsabnahme für ein schon fortgeschrittenes Tumorwachstum mit möglicher Metastasierung.

Die BSG hat in der Tumorfrühdiagnostik nur untergeordnete Bedeutung. Bei asymptomatischen röntgenologischen Gelegenheitsbefunden ist sie häufig normal. Wir sahen selbst bei fortgeschrittenen Tumorbefunden in 10% eine im Bereich der Norm liegende BSG.

Bei einem kleinen Prozentsatz von Karzinomträgern kommen frühzeitige rheumatische Beschwerden im Sinne des *Pierre-Marie-Bamberger*schen Syndroms der Osteoatropathie hypertrophiante pneumonique vor.

Ist auf Grund der Symptome ein Tumorverdacht anzunehmen, so muß unverzüglich eine Röntgenuntersuchung erfolgen. Diese darf sich nicht auf eine Thoraxübersichtsaufnahme allein beschränken, sondern muß durch eine seitliche Aufnahme im frontalen Strahlengang ergänzt werden, um über Tumorlokalisation und andere differentialdiagnostische Gesichtspunkte eine Aussage machen zu können. Beim Vorliegen eines tumorverdächtigen Lungenbefundes muß die weitere diagnostische Abklärung — wenn möglich — in einem der heute bereits vielerorts bestehenden Thoraxzentren erfolgen. Die zu fordernden diagnostischen Untersuchungen sind in Tab. 2 wiedergegeben. Eine Tumorpunktion ist wegen der Gefahr einer Zellverschleppung abzulehnen. Sie ist nur bei pleuranahen, inoperablen Tumoren zur Klärung der Tumorart berechtigt, um evtl. eine Röntgenbestrahlung oder zytostatische Behandlung bei undifferenzierten Tumoren durchzuführen.

Gegenüber dem hohen Prozentsatz der Bronchuskarzinome finden sich primäre **Lungensarkome** sehr selten. Wir operierten nur drei Fälle. In diagnostischer Hinsicht ist es wichtig, hervorzuheben, daß diese drei Fälle als röntgenologische Gelegenheitsbefunde entdeckt wurden und zwei asymptomatisch waren. Bei einer Patientin war während einer 1½jährigen Beobachtungszeit keine Größenzunahme festzustellen (Abb. 2).

Auch die Bronchuskarzinoide und andere endobronchial wachsende Tumoren (Chondrom etc.) sind selten. Auf Grund ihrer meist zentralen Lage verursachen sie trotz ihres langsamen Wachstums doch relativ früh Symptome, wie chronischen Hustenreiz oder über Jahre rezidivierende Pneumonien,

Tab. 2: Tabelle der Tumordiagnositk

I. Röntgenuntersuchungen
1. Thoraxübersicht und seitliche Aufnahme im frontalen Strahlengang
2. Tomographie
3. Ösophagogramm zur Beurteilung mediastinaler Lymphknotenmetastasen
4. Bronchographie
5. in seltenen Fällen Venogramm und Angiokardiogramm

II. Bronchoskopie
1. zur Probeexzision
2. zur Sekretentnahme für eine zytologische Untersuchung
3. evtl. Bronchuslavage bzw. Kürettage

Zur Beurteilung der Operabilität
1. Spirometrie (die evtl. durch Blutgasanalysen und Herzkatheterisierung ergänzt werden muß)
2. Elektrokardiogramm
3. Elektroenzephalogramm zum Ausschluß von Hirnmetastasen
4. Blutstatus und blutchemische Untersuchungen
5. Nieren- und Leberfunktionsproben
6. Venendruckbestimmung
7. Evtl. PE eines supraklavikulären oder axillären Lymphknotens.

Abb. 2: C. K., 59 J. ♀. Sarkom re. Unterfeld. Während 1½j. Beobachtungszeit keine Größenzunahme. Klinisch asymptomatisch.

die immer wieder im gleichen Lungenlappen auftreten. Da die Karzinoide semimaligne sind und nur in etwa 50% metastasieren, fehlen auch lange Zeit im Gegensatz zu den Karzinomen wesentliche Rückwirkungen auf den Gesamtorganismus. Gerade bei den Bronchusadenomen erweist sich eine frühzeitig durchgeführte Bronchoskopie und Probeexzision für die diagnostische Abklärung als sehr entscheidend.

Eine besondere Beachtung verdienen die benignen Lungentumoren (Hamarto-Chondrome, Mesotheliome, Neurofibrome, Lipome, Hämangiome sowie die als Tumor imponierenden entzündlichen Lungenerkrankungen). Wenn diese gutartigen Neubildungen der Lunge, im Gegensatz zu den bösartigen, auch nur einen kleinen Anteil ausmachen, so werfen sie doch in diagnostischer Hinsicht zahlreiche Probleme auf, die in der Beurteilung der Gut- oder Bösartigkeit des Tumors liegen.

Gutartige, klinisch asymptomatische Tumoren liegen meist peripher und werden oft als röntgenologische Zufallsbefunde entdeckt. Sie sind auf Grund der anatomischen Struktur der Lunge meist rund. Diese Rundherde können das röntgenologische Erscheinungsbild ätiologisch sehr verschiedener Krankheiten darstellen.

Eine Zusammenfassung von über 2000 operierten Rundherden aus der Literatur ergab in Übereinstimmung mit 175 eigenen Fällen, daß die entzündlichen Krankheiten (Tuberkulome, chronische Herdpneumonien, Abszesse, Bronchuszysten, Echinokokkuszysten und andere) mit 53,6% (eigenes Krankengut 43,4%) an erster Stelle rangieren. Es folgen dann die malignen Tumoren mit 31,9% (eigenes Krankengut 48,6%) und die gutartigen Neubildungen mit 14,5% (eigenes Krankengut 8%). Wir möchten an dieser Stelle hervorheben, daß eine beträchtliche Anzahl maligner Rundherde infolge einer klinisch manifesten Metastasierung bereits als inoperabel befunden wurde und in dieser Prozentzahl nicht eingeschlossen sind. In zwei Drittel der Fälle ließ sich die Diagnose durch entsprechende klinische Untersuchungen präoperativ stellen. Langsames Wachstum, scharfe Randkonturen und besonders Kalkeinlagerungen werden immer wieder als Zeichen für Benignität gewertet. Nur der Kalkgehalt in einem Rundherd berechtigt in gewissem Maße eine gutartige Geschwulst anzunehmen und eine abwartende Haltung mit Kontrolluntersuchungen zu vertreten (Abb. 3). Diese sind unbedingt erforderlich, da auch Karzinome gelegentlich Kalkeinlagerungen aufweisen können. Außerdem besteht weiterhin die Möglichkeit, daß ein gutartiger Tumor maligne degenerieren kann, wie wir es bei einem Fibrom, das 22 Jahre beobachtet und schließlich wegen Verdrängungserscheinungen infolge erheblicher Größenzunahme operiert werden mußte, feststellen konnten (Abb. 4a–d). Alle anderen Kriterien gestatten röntgenologisch, wie Abb. 5 zeigt, keine definitive Aussage.

Wenn durch die klinische Diagnostik (Anamnese, Blutstatus, BSG, Bakteriologie, Zytologie, Bronchoskopie mit gezielter Sekretabsaugung, Histoplasmin-, Echinokokkus- und Tuberkulin-Hautteste) eine Artdiagnose nicht zu stellen ist, muß im Hinblick auf die hohe Malignitätsrate (48,6% in unserem Krankengut) eine Probethorakotomie — besonders im Alter von über 40 Jahren — bei jedem asymptomatischen Rundherd gefordert werden. In Anbetracht ihres erträglichen Risikos — unter optimalen Operationsbedingungen beträgt die Mortalität weniger als 1% in Spezialkliniken *(Clagett, Monod, Overholt)* — erscheint sie weniger gefährlich als ein Abwarten von nur wenigen Wochen. Durch eine zu lange Beobachtungszeit ist bei diagnostisch nicht geklärten Rundherden nicht selten infolge Metastasierung der günstige

Abb. 3: D. B., 42 J. ♂. Seit 10 Jahren beobachteter Tumor im rechten Unterfeld der intensiven Kalkeinlagerungen aufwies. Histologie: verknöchertes Fibrom.

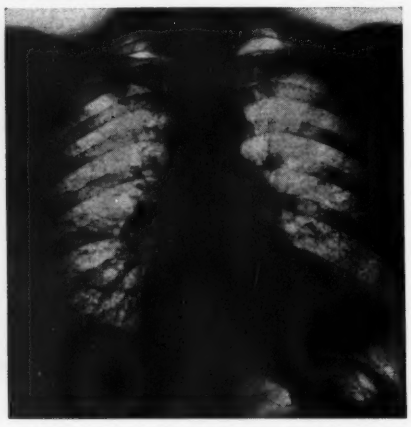

Abb. 4a—d: G. S., 55 J. ♀. 4a) Rundherd li. parakardial, 22 Jahre beobachtet (27. 5. 1959).

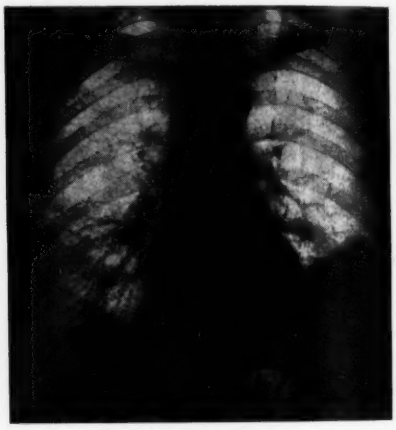

Abb. 4b: Erhebliche Größenzunahme und klinische Symptomatik 1½ Jahre später (30. 9. 1959).

Abb. 4c: Seitliche Aufnahme zum gleichen Zeitpunkt.

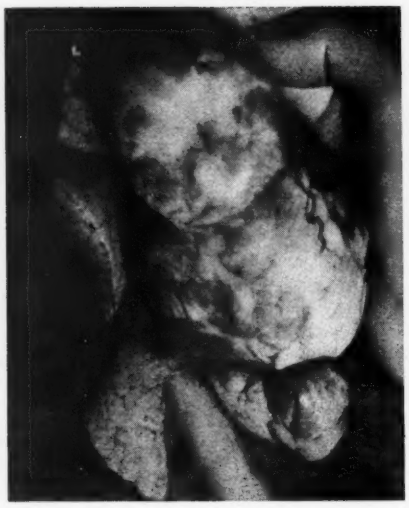

Abb. 4d: Operationssitus. Histologie: Fibrom mit Anzeichen maligner Degeneration in den Randbezirken.

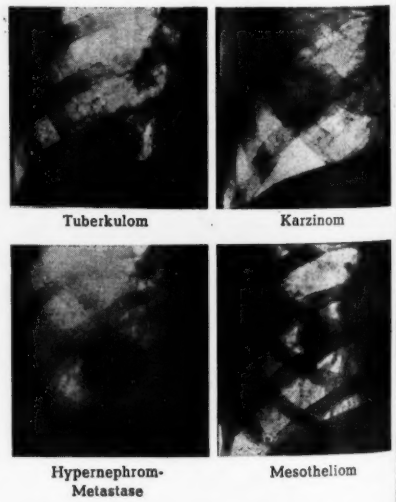

Abb. 5: Im rechten Unterfeld lokalisierte Rundherde verschiedener Ätiologie.

Zeitpunkt zum Eingriff versäumt worden. Besonders angloamerikanische Autoren haben zeigen können, daß sie bei symptomlosen peripheren Karzinomen, die als Zufallsbefunde entdeckt wurden, eine bessere Fünfjahresheilung *(Belcher, Churchill, Davis u. Mitarb.)* erzielen konnten, wenn die Thorakotomie ohne Zuwarten erfolgte. Führt die Operation lediglich zur Entfernung eines benignen Tumors, so ist dies für den Patienten nicht nachteilig. Wie der in Abb. 4 demonstrierte Fall zeigt, kann nach einer langen stummen Phase eine plötzliche Wachstumstendenz und maligne Degeneration einsetzen, die infolge erheblicher Beschwerden eine Operation notwendig macht. Oft ist dann das Operationsrisiko infolge eines schlechten Allgemeinzustandes oder hohen Alters größer und der Eingriff mit einer höheren Mortalität belastet.

Die **mediastinalen Tumoren** sind nach den Lungentumoren die häufigsten intrathorakalen Tumoren. Die Bezeichnung der einzelnen Typen ist äußerst vielfältig und verwirrend. Am besten erscheint uns die Einteilung nach ihrem embryologischen Aufbau, wie sie in Tab. 3 nach *K. H. Bauer*

Tab. 3: Einteilung der Mediastinaltumoren (nach *K. H. Bauer*)

I. Autochthone Mediastinaltumoren
1. vom mesenchymalen Bindegewebe ausgehend:
   Fibrome, Lipome, Myome, Xanthome, Chondrome, Sarkome etc.
2. von Blut, Lymphgefäßen und Lymphdrüsen ausgehend:
   a) benigne: Hämangiome, Lymphangiome, Glomustumor
   b) maligne: Lympho-, Retikulo-, Häm.- u. Lymphangiosarkom

II. Fissurale Geschwülste und Zysten
1. Epidermoidzysten (nur ektodermal)
2. Dermoidzysten (ekto- und mesodermal)
3. Teratome (ekto-, meso- und entodermal)
4. Chorionepitheliome

III. Zysten versprengter Organanlagen
1. Zoelom- (dünnwandige Mesothel-)Zysten
   Pleurazoelom und Perikardzoelom
2. Vorderdarmzysten; Bronchial-, Ösoph.-, Magen- u. Darmzysten

IV. Von Nachbarorganen ausgehende Mediastin.-Tumoren
1. Bronchus-Karzinome, Sarkome
2. Pleura: Endotheliom
3. Ösophagus: Leiomyome
4. Nerven: Neurom, Neurinom
5. Sympathikus: Sympathikoblastome, Ganglioneurome
6. Thymus: Thymome
7. Intrathorakale Strumen

V. Mediast.-Tumoren bei generalisierter Geschwulstbildung
1. Neurofibrome bei Morbus *Recklinghausen*
2. Plasmozytome und leukämische Tumoren
3. *Hodgkin*-Tumoren
4. *Brill-Symmer*sche Tumoren
5. Metastasen anderweitiger maligner Tumoren

wiedergegeben ist. Die Frühdiagnostik ist besonders schwierig, da richtungsweisende Leitsymptome für das Tumorwachstum lange Zeit fehlen, weil die Anpassungsfähigkeit des Organismus gegenüber Verdrängungen einzelner Organe im Brustraum groß ist. Benigne Tumoren können Jahre brauchen, bis sie irgendwelche Symptome verursachen und röntgenologisch erfaßt werden. Bei schnell wachsenden malignen Tumoren treten Beschwerden dagegen sehr viel eher auf. In beiden Fällen kann man die klinisch objektivierbaren Krankheitszeichen letztlich unter einem mediastinalen Syndrom zusammenfassen. Man versteht darunter die vielfältigen Beschwerden, die durch Verdrängungserscheinungen benachbarter Organe hervorgerufen werden, wie sie in Tab. 4 aufgeführt sind. Auf Grund der Tumorlokalisation lassen sich nur bedingt Rückschlüsse auf die Art der Neubildung ziehen.

Tab. 4: Mediastinales Syndrom (Verdrängungserscheinungen)

Nerven	
Rekurrens:	Heiserkeit
Phrenikus:	Schulterschmerz, Singultus, Zwerchfelllähmung
Vagus:	Bradykardie, intestinale Störungen
Sympathikus:	*Horner*, Hemihidrosis des Gesichts
Interkostalis:	Neuralgien, Brustschmerzen
Rückenmark:	Paresen (Sanduhrgeschwülste)
Gefäße	
Venen:	Einflußstauung d. V. c. sup., venös. Kollateral-Kreislauf
Arterien:	Pulsdifferenz der A.radialis
Lymphgefäße:	Lymphstauung, Chylothorax
klein. Kreislauf:	Hämoptysen, Zyanose
Luftwege	
Trachea:	Husten, Stridor, Dyspnoe, Emphysem, Zyanose
Bronchien:	Atelektasen, poststen. Bronchiektasen
Speiseröhre:	Dysphagie
Herz:	Lageveränderungen Stenokardie Arrhythmie

So finden wir im vorderen oberen Mediastinum Tumoren des Thymus, während die neurogenen Tumoren im kostovertebralen Winkel gelegen sind. Im Herzzwerchfellwinkel sind mit Vorliebe Lipome, die vom epikardialen Fettgewebe ausgehen, und Perikardzysten lokalisiert. Ösophageale Zysten und Zysten versprengter Organanlagen können sich in allen Abschnitten des Mediastinums finden. Sie sind differentialdiagnostisch, da sie häufiger vorkommen, von Bedeutung.

Bei der Mehrzahl der mediastinalen Tumoren wird die Diagnose präoperativ nicht zu stellen sein. Da sie früher oder später durch Größenzunahme zu erheblichen subjektiven Be-

Abb. 6c: Operationssitus. Abb. 6a u. b auf S. 786.

schwerden führen und maligne degenerieren können, ist eine frühzeitige Operation die beste diagnostische Abklärung, die gleichzeitig die Therapie einschließt. Mediastinale Tumoren können praktisch in jedem Lebensalter auftreten. Der von uns operierte jüngste Patient war ein 6 Monate alter Säugling. Es handelte sich dabei um eine paraösophageale Zyste, die während der postnatalen Beobachtungszeit in einer Kinderklinik kurzfristig an Größe zunahm und deshalb unter dem Verdacht eines malignen Tumors operiert werden mußte. Der älteste Patient war 72 Jahre.

Differentialdiagnostisch sind generalisierte Systemerkrankungen, wie Morbus *Hodgkin*, leukämische Tumoren, Metastasen anderer Tumoren und intrathorakal gelegene Strumen, in Betracht zu ziehen. Nach einer Statistik von *Ringertz* und *Lidholm* waren unter 396 beobachteten Fällen 11% maligne. *Holman* beobachtete bei 181 Fällen in einem Drittel bösartige Tumoren. Die Malignitätsquote war bei den Tumoren der Thymusdrüse besonders hoch. Von 24 waren 14 maligne. Auf Grund dieser Tatsache und der meist früher oder später auftretenden Beschwerden infolge von Verdrängungserscheinungen sollte auch bei jedem asymptomatischen Tumor frühzeitig eine Thorakotomie erfolgen, um so mehr, als das Operationsrisiko heute unter 1% liegt.

Die **Brustwandtumoren** sind unter den intrathorakalen Tumoren am seltensten, wenn als Ausgangsmatrix für das Tumorwachstum die Haut, die Subkutis und die Brustdrüse ausgeschlossen werden. Auch hier sollen nur Tumoren berücksichtigt werden, die vom knöchernen und knorpligen Anteil der Brustwand sowie den ihr unmittelbar anliegenden Weichteilen ihren Ausgang nehmen. Hinzugerechnet werden auch die Metastasen anderer Geschwülste in die knöcherne Brustwand. Aus einer Zusammenstellung von 755 Brustwandtumoren der Weltliteratur (einschließlich des eigenen Krankenguts bis 1956) von *Sadrolaschrafi* geht hervor, daß 64,7% maligne und 35,3% benigne waren. Unter den malignen Tumoren stehen die Sarkome und Pleuraendotheliome an erster Stelle. Von den gutartigen Tumoren sind die häufigsten die Chondrome. Tab. 5 gibt Aufschluß über den prozentualen Anteil der Tumoren. Die Symptomatik der Brustwandtumoren ist in Tab. 6 wiedergegeben.

Als häufigste **Frühsymptome** sind Beschwerden im Sinne einer Interkostalneuralgie und lokalisierte Schmerzempfindungen zu nennen. Röntgenologisch zeigt sich beim Pleuraendotheliom im Frühstadium eine der Thoraxwand ansitzende Verschattung, die nicht selten als Lappenrandinfiltrat bzw. Pleuraschwarte in Erscheinung tritt. Differentialdiagnostisch wird nicht selten eine abklingende chronische Pneumonie in Erwägung gezogen werden müssen. Ein hämorrhagischer Pleuraerguß mit Dyspnoe infolge von Verdrängungserscheinungen kennzeichnen oft schon ein fortgeschrittenes Stadium eines malignen Brustwandtumors.

Tumoren, die von den Weichteilen oder dem knöchernen Thorax ausgehen (Fibrome, Lipome, Chondrome, Sarkome etc.), können eine äußerlich sichtbare Vorwölbung der Brustwand aufweisen und röntgenologisch zapfenartig in den Thorax hineinragen, wie folgender Fall eines 16j. Patienten zeigt (Abb. 7a—d). Hier handelt es sich um ein Sarkom, das 14 Jahre

Tab. 5: Tumoren der Brustwand (Dissertation *Sadrolaschrafi*)

I. Benigne Tumoren		35,3%
Chondrom	12,0%	
Lipom	10,0%	
Mesotheliom	6,5%	
Fibrom	2,8%	
Riesenzell-Tumor	2,0%	
Hämangiom, Osteom, Neurinom	2,0%	
II. Maligne Tumoren		64,7%
Sarkom	40,1%	
Karzinom	16,4%	
Metastasen (Bronchus-, Nieren-, Schilddrüsen-Ca. u. a.)	2,8%	
Endotheliom	2,0%	
Plasmozytom, Myelom	3,4%	
755 Fälle		= 100%

Tab. 6: Symptomatologie der Brustwandtumoren

Sichtbare Vorwölbung
Interkostal-Neuralgie
Pleuraerguß
Fieber
Gelenkbeschwerden
Trommelschlegelfinger
Dyspnoe

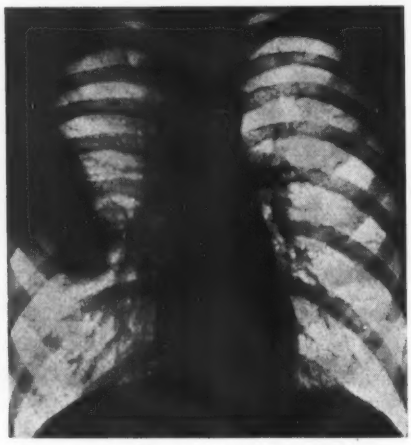

Abb. 7a—d: K. W., 16 J. ♂. 7a) Brustwandsarkom, zapfenartig in die rechte Thoraxhöhle hineinragend.

Abb. 7b: Äußerlich sichtbare Narbe als Zustand nach Radiumspickung eines Hämangioms und Brustwandvorwölbung im Tumorbereich.

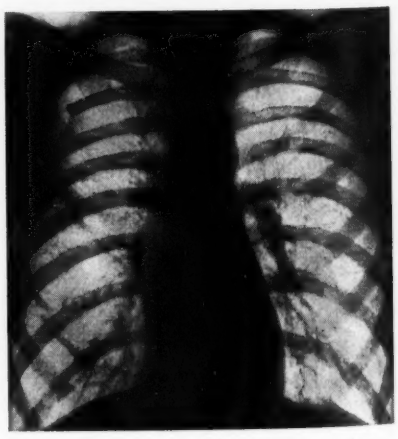

Abb. 7c: Röntgenaufnahme ½ Jahr post operationem.

Abb. 7d: Operationssitus.

nach Radiumspickung eines Hämangioms an gleicher Stelle auftrat und den Verdacht auf ein strahleninduziertes Tumorwachstum nahelegte.

Bemerkenswert ist, daß ein Pleuratumor der Brustwand, wie wir es bei einem Sarkom beobachteten, per continuitatem in die Lunge einwachsen und röntgenologisch als Rundherd imponieren kann.

Differentialdiagnostisch wird man bei der Beurteilung von Brustwandtumoren auch an entzündliche Prozesse des knöchernen Thorax (Rippenosteomyelitis, tuberkulöse Rippenkaries) sowie an ein eosinophiles Granulom denken müssen. Als klinische Untersuchungsmethode ist noch der diagnostische Pneumothorax zu erwähnen, der bei der Abgrenzung zwischen Pleura- und Lungentumoren in einem Teil der Fälle sehr wertvoll sein kann. Eine diagnostische Punktion des Tumors ist bei den Brustwandtumoren noch eher zu vertreten als bei den Lungentumoren. Wenn ein Brustwandtumorverdacht besteht, sollte eine frühzeitige operative Entfernung gefordert werden, da auch gutartige Tumoren, z. B. Chondrome, maligne degenerieren können, wie wir es in zwei Fällen beobachten konnten. Anderen Tumoren werden infolge Größenzunahme eine operative Indikation abgeben. Schließlich wird ein maligner Tumor nicht immer mit Sicherheit präoperativ auszuschließen sein, so daß sich auch aus diesem Grunde eine Notwendigkeit zur chirurgischen Intervention ergeben wird.

Schrifttum: Agrifoglio, M.: Minerva chir. (Torino), 10 (1955), S. 375. — Bauer, K. H.: Dtsch. med. Wschr. (1951), S. 597—599. — Bauer, K. H. u. Stoffregen, J. in: Handbuch der Thoraxchirurgie, Springer, Berlin-Göttingen-Heidelberg, Bd. 3. — Becker, H.: Bruns' Beitr. klin. Chir., 180 (1950), S. 111—116. — Brunner, A.: Thoraxchirurgie, 1 (1953/54), S. 4. — Brunner, A.: Arch. klin. Chir., 262 (1949), S. 507. — Brunner, A.: Schweiz. med. Wschr., 89 (1959), S. 1347. — Churchill, E. D., Sweet, R. H., Scannel, J. G. a. Wilkins jr., E. W.: J. Thor. Surg., 36 (1958), S. 301. — Clagett, O. T., McDonald, J. R. a. Schmidt, H. W.: J. Thor. Surg. (St. Luis), 24 (1952), S. 213. — Curreri, A. R. a. Gale J. W.: Arch. Surg., 58 (1949), S. 797. — Davis, E. W., Peabody, J. W. a. Katz, S.: J. Thorax. Surg., 32 (1956), S. 728. — Derra, E. u. Ganz, P.: Med. Klin. (1954), S. 589 u. 609. — Frey, E. K. u. Lüdecke, H.: Bösartige Lungengeschwülste, in: Handbuch der Thoraxchirurgie, Bd. III/2, Berlin-Göttingen-Heidelberg (1958). — Hilke, H. u. Konrad, M.: Arch. klin. Chir., 290 (1958), S. 48. — Holman, W.: Acta chir. ital., 12 (1956), S. 1. — Irmer, W., Mohr, H., Rotthoff, F. u. Willmann, K. H.: Z. Tuberk., 111 (1958), S. 270. — Jagdschian, V.: Dtsch. med. Wschr., 51 (1957), S. 1. — Jenny, R. H.: Thoraxchirurgie, 3 (1955), S. 54. — Kerrinnes, C. u. Gläser, A.: Beitr. klin. Chir., 198 (1959), S. 377. — Key, J. A.: Surg. Clin. N. Amer. (1954), S. 959. — Linder, F.: Krebsforschung und Krebsbekämpfung. Bd. III (1959), S. 51. — Linder, F. u. Jagdschian, V.: Arch. klin. Chir., 292 (1959), S. 371. — Wilhelm, E.: Thoraxchirurgie, 1 (1953), S. 315. — Mülly, K.: Arch. klin. Chir., 287 (1957), S. 180. — Mülly, K.: Die Geschwülste der Lunge, Pleura und Brustwand, in Handbuch der inneren Medizin, 4. Aufl. Berlin-Göttingen-Heidelberg: Springer (1956), Bd. 4, 1 ff. — Nelson, Th. G., Shefts, L. M. a. Bowers, W. F.: Dis. Chest, 32 (1957), S. 123. — Nissen, R.: Helv. chir. acta, 21 (1954), S. 289. — O'Neal, L. W. a. L. V. Ackerman: J. Thor. Surg., 21 (1951), S. 71. — Overholt, R. H. a. Neptune, W. B.: Amer. med. Ass., 170 (1959), S. 664. — Price, T. C.: Dtsch. med. Wschr., 32 (1957), S. 1289. — Ringertz, N. a. Lidholm, S. O.: J. Thorac. Surg., 31 (1956), S. 458. — Sadrolaschrafi, T.: Inaug.-Diss., Berlin (1958). — Schaefer, J.: Thoraxchirurgie, 3 (1955), S. 60. — Schütz, W.: Ärztl. Wschr. (1956), S. 34. — Temple, L. J. a. Jones, G. P.: Thorax (London), 9 (1954), S. 112. — Vance, W. J., Good, C. A., Hodgeon, C. H., Kirklin, J. W. a. Gage, R. P.: Dis. Chest, 36 (1959), S. 1. — Viereck, H. J.: Ärztl. Wschr. (1950), S. 502.

Anschr. d. Verff.: Dres. V. Jagdschian und M. Herink, Berlin-Charlottenburg, Chir. Klin. d. Fr. Univ. i. Städt. Krhs. Westend, Spandauer Damm 130.

DK 616.54 - 006 - 07

Aus der Chirurgischen Universitätsklinik Bern (Direktor: Prof. Dr. med. *K. Lenggenhager*)

Zur Erklärung der „reflektorischen" Anazidität bei Magenkarzinom

von K. LENGGENHAGER

Zusammenfassung: Es wird eine Erklärung gegeben für die bekannte Erscheinung der „reflektorischen" Anazidität zerfallender Magen-Karzinome: Die pausenlose Zufuhr von eiweißhaltigem Tumorzerfallsmaterial erschöpft die Verdauungskraft des Magens und führt zur Fäulnis mit konsekutiver, toxischer Schädigung der Magenschleimhaut. Beispiele anderer Organe werden für diese Ansicht angeführt.

Summary: An explanation is given of the well-known appearance of "reflex" anacidity of a decomposing stomach carcinoma: The continuous conveyance of protein-containing tumour-decomposing material exhausts the digestive powers of the stomach and leads to decomposition with consecutive toxic damage of the stomach mucous membranes. Examples of other organs are given to verify this viewpoint.

Résumé: L'auteur fournit une explication du phénomène connu de l'anacidité « réflexe » de cancers gastriques en voie de désagrégation. L'apport ininterrompu de substances de désagrégation tumorale protidiques épuise le pouvoir digestif de l'estomac et aboutit à la putréfaction avec lésion consécutive de la muqueuse gastrique. Des exemples portant sur d'autres organes sont donnés, corroborant cette façon de voir.

Warum kommt es bei den meisten Magen-Karzinomen verhältnismäßig bald zu der so bekannten Hyp- und Anazidität des Magensaftes mit der ominösen Abscheu vor Fleisch, während in seltenen Fällen trotz fortgeschrittener Stadien eine noch leidliche Säureproduktion erhalten bleiben kann?

Bei der Durchsicht unseres Krankenmaterials ist uns aufgefallen, daß alle zerfallenden (schüsselförmigen) primären Karzinome diese Hyp- oder Anazidität aufwiesen. Im Gegensatz hierzu bewirken Karzinome, die auf einem banalen, chronischen Magen-Ulkus wachsen, oft längere Zeit keine Anazidität, desgleichen auch die diffus unter der Schleimhaut sich verbreitenden Szirrhus-Formen („Feldflaschenmagen") sowie auch die nicht primär zerfallenden, blumenkohlartigen Tumoren.

Diese bekannte, früh einsetzende Anazidität des primären, rasch ulzerierenden Magen-Karzinoms läßt folgende Deutung zu:

Sobald der ständig stattfindende Zerfall des Karzinoms einen gewissen Grad erreicht hat, bedeutet dies für den Magen eine dauernde, pausenlose Beanspruchung, denn jetzt finden sich dauernd, Tag und Nacht, ohne Unterbrechung, zerfallende Tumormassen und Blutspuren, also Eiweißkörper, im Magen vor!

Nun sezerniert aber der normale Magen nicht kontinuierlich. Er benötigt, wie alle Organe, eine gewisse Ruhe- und Erholungszeit. Dies aber bedeutet, daß sich jetzt der Inhalt eines solchen Karzinom-Magens infizieren muß, indem das ständig zerfallende Tumormaterial und die Blutungen nicht mehr mit dem Rhythmus der Mahlzeiten, also der Säureproduktion, zusammenfallen. Deshalb wird dieses Eiweiß eine Beute der Bakterien, die sich ja normalerweise im Ösophagus reichlich vorfinden und mit jedem Schluckakt in den Magen gelangen. Sie können sich nun im säurefreien „Ruhemagen", der eiweißhaltigen Inhalt aufweist, ungehemmt auf dem Eiweißnährboden entwickeln. Dies aber bedingt eine ganz andere Eiweißaufspaltung, als sie normalerweise im Magen stattfindet, nämlich eine bakterielle Zersetzung. Es entstehen nun stinkende, faulige Zersetzungsprodukte aus dem Tumorzerfallsmaterial. Anfänglich würden diese schubweise zwischen den Verdauungsstadien stattfindenden Fäulnisstadien noch keinen größeren Schaden für die Magenschleimhaut darstellen. Da sie sich aber immer wieder wiederholen, schädigen sie progressiv die Magenschleimhaut. Diese Schädigung ist nicht nur bedingt durch toxische Eiweiß-Zersetzungsprodukte (Ptomaine) des Eiweißes, sondern auch durch die toxische Wirkung der Stoffwechselprodukte der Fäulnisbakterien. Hierunter leidet zuerst die diesen Giftstoffen am nächsten gelegene Magenschleimhaut.

Erste Zeichen einer Schleimhautschädigung des Magens sind aber die mangelhafte HCl-Produktion und verminderte Verdauungsferment-Sekretion. Durch die immer wieder auftretenden unphysiologischen Zersetzungen der Tumorzerfallsprodukte kommt es zum progressiven Untergang der HCl- und Fermentproduktion. Damit ist nun der Circulus vitiosus geschlossen, indem jetzt ein ständig anazider Magen wegen dauernder Nachlieferung von Eiweiß aus dem zerfallenden Karzinom-Krater zu steter bakterieller Zersetzung dieser Eiweißmengen (Tumormaterial und Blut) führt.

Deshalb kommt es zu der so bekannten Unlust der Magen-Karzinom-Patienten gegenüber jeglichem Fleischgenuß.

Warum erstreckt sich diese Unlust der Magen-Karzinom-Patienten hauptsächlich auf das Fleisch?

Jedermann weiß, daß Kohlehydrat-Speisen, die verderben, durch Gärung sauer werden. Diese Säuerung aber (Milchsäure, Buttersäure etc.) bedeutet kein körperfremdes Geschehen. Es sind nicht eigentlich toxische Stoffe. Durch die entstehenden Gärungssäuren werden sogar andere Bakterien gehemmt. (Man denke nur an die Käsebereitung, Joghurtbereitung etc.)

Ganz im Gegensatz zu dieser Gärung der Kohlehydrate verläuft nun aber die durch Fäulnisbakterien bedingte, völlig unphysiologische, ekelerregende und toxische bakterielle Eiweißzersetzung.

Für diese entwickelte Ansicht spricht die bekannte Tatsache, daß die Verabreichung von HCl-Pepsin, in leichteren Fällen sogar schon die Verabreichung einer halben Zitrone zu den Mahlzeiten, eine Eiweißernährung für den Magenkrebskranken wiederum ermöglicht.

Gegen diese hier entwickelte Erschöpfungstheorie der Magensekretion beim Karzinom scheinen aber auf den ersten Blick zwei Ausnahmen zu sprechen.

1. Wiederholt konnten wir die Beobachtung machen, daß diffus szirrhöse Mägen (sogenannte Feldflaschenmägen) entgegen aller klinischen Erwartung noch eine ganz leidliche HCl-Produktion aufweisen (s. Abb. 1)*).

Diese Tatsache, die mir anfänglich den Studenten gegenüber in meinen Vorlesungen Unbehagen bereitete, spricht jedoch in keiner Weise gegen die entwickelte Anschauung, indem bei solchen „Feldflaschenmägen" kein zerfallendes Karzinom vorliegt, sondern ein sich unter der Schleimhaut ausbreitendes, szirrhöses Karzinom. Die Funktion der Magenschleimhaut ist hier nur unwesentlich an der HCl-Sekretion behindert, infolgedessen findet keine Zersetzung im Magen statt.

2. Eine weitere scheinbare Unstimmigkeit mit der entwickelten Anschauung bilden die chronischen Magenulkusfälle. Hier sollte ja auch aus dem Geschwür eine dauernde Eiweißsekretion in den Magen hinein erfolgen, was zu gleichen Schädigungen wie beim Karzinom führen müßte, was aber selten der Fall ist.

Meine Erklärungen für diese scheinbaren Widersprüche sind folgende:

a) Gewöhnliche Magengeschwüre sind klein und werden in der Regel nach den Mahlzeiten durch die normale Schleimproduktion des Magens durch diese physiologische Schutzhülle überzogen und geschützt.

Ganz anders wird die Lage dann, wenn ein recht großes, aber noch gutartiges Magenulkus vorliegt. Öfters konnten wir erleben, daß infolge der gleichzeitig bestehenden Anazidität solche Riesen-Ulzera von 3—5 cm Durchmesser vor der Operation als konsekutive Ulkus-Karzinome angesprochen wurden, sich dann aber bei der histologischen Untersuchung als banale Riesen-Ulzera entpuppten. Interessanterweise erholte sich nach der Magenresektion die Säureproduktion solcher Mägen wiederum deutlich. Von den vier diesbezüglichen Krankengeschichten sei der Einfachheit halber, da alle im Grund ähnlich sind, nur eine angeführt:

Ein 52j. Mann leidet seit 12 Jahren an Magengeschwür-Beschwerden, welche intermittierend ärztliche Behandlung benötigen. In den letzten Monaten verstärkte Magenschmerzen im Zusammnhang mit der Verdauung, weshalb der Patient nur noch kleine, aber häufige Mahlzeiten zu sich nimmt und Fleisch meidet, weil dieses Ekelgefühl hervorruft. Abmagerung und Einweisung auf unsere Klinik. Das Röntgenbild ergibt ein in Abb. 2 dargestelltes Riesenulkus an der Kleinkurvatur, das wegen seiner Größe durch die Röntgenologen und durch uns als Karzinom-Krater aufgefaßt wird. Bestärkt in dieser Auffassung wurden wir alle durch das völlige Fehlen der freien Säure bei der fraktionierten Magenausheberung. (S. Abb. 3).

Bei der Operation fand sich ein riesiges, aber benignes Ulkus, das durch Magenresektion entfernt und histologisch als völlig gutartig

*) Abb. 1 u. 2 befinden sich auf S. 786.

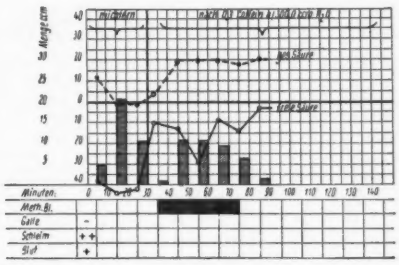

Abb. 3 zeigt das völlige Fehlen der freien Magensäure bei der fraktionierten Magenausheberung vor und nach Belastung des Magens durch Koffein in H_2O. Es handelt sich um den auf Abb. 2 dargestellten Magen mit dem Riesen-Ulkus.

befunden wurde. Ein halbes Jahr nach diesem Eingriff fühlte sich der Patient wieder völlig beschwerdefrei und konnte alle Nahrung genießen.

b) Eine weitere Ausnahme scheinen die Fälle von Ulcus duodeni mit der „stets" andauernden Hypersekretion und Hyperazidität des Magens darzustellen. Hier sollte sich der Magen doch auch erschöpfen, was aber offenbar nicht der Fall zu sein scheint.

Erklärung: Aus der „stets" im Magen (auch im nüchternen) vorgefundenen HCl darf man nicht auf ständige Produktion der Säure schließen. Der reflektorische Pylorusschluß zum Schutze des Ulkus vor dem reinen, nicht durch Speise verdünnten Magensaft kann eine „ständige" HCl-Sekretion vortäuschen, selbst wenn diese Säure auch nur periodisch und nicht kontinuierlich geliefert wird. Dazu kommt noch, daß diese „Nüchternsäure" sich im Magen nicht durch Verdauungsarbeit abschwächen muß, also keinen ständigen Reiz für Nachlieferung bedeutet (wie letzteres beim zerfallenden Magenkarzinom der Fall ist).

Es resultiert also auch keine eigentliche Erschöpfung der Sekretion, denn es findet sich in einem solchen Nüchternmagen nicht dauernd eiweißhaltiges Tumorzerfallsmaterial vor. Die Säure verharrt nun aber deshalb lange Zeit in einem solchen Ulkusmagen, weil das Duodenalulkus durch langanhaltenden Pylorospasmus sich vor der ätzenden, schmerzauslösenden HCl schützen will.

Ein gutes Beispiel für die entwickelte Auffassung bietet die so bekannte Gastritis kleinerer Kinder, welche sich im Anschluß an den überreichlichen Genuß von Süßigkeiten anläßlich eines Weihnachts- oder Geburtstagsfestes entwickeln kann. Auch hier wird der Magen, zwar im Kurzversuch, aber dafür massiv, mit mehr Nahrung überschwemmt, als ein normaler Magen verdauungstechnisch bewältigen kann. Es kommt zur akuten Magenstörung mit dem charakteristischen Aufstoßen von Schwefelwasserstoff (Fauleiergeruch!).

Wenn die Ansicht der Erschöpfung und schlußendlichen Schädigung der Magenschleimhaut durch die ständige Belieferung des Magens mit eiweißhaltigem Tumorzerfallsmaterial richtig ist, dann muß sie sich auch auf andere Organe übertragen lassen. In der Tat finden wir einen gewissen Vergleich mit der Colitis ulcerosa gravis. Auch da kommt es zu ständiger Sekretion von eiweißhaltigem Exsudat und Blut aus den zahllosen Geschwüren ins Dickdarmlumen hinein. Auch hier bilden sich, wie im anaziden Magensaft, massenhaft bakterielle Zersetzungsprodukte, welche die Darmschleimhaut dermaßen schädigen, daß sie progressiv zugrunde gerichtet wird, denn auch hier fehlt, wie im anaziden Magen, der fermentative Eiweißabbau. (Der Dickdarm ist nicht befähigt, Nahrung aufzuspalten, sondern nur Flüssigkeit und Salze zu resorbieren.)

Ein weiteres Beispiel hierfür bietet die bekannte Tatsache, daß alle zerfallenden Tumoren des Dickdarmes dann kolitische Durchfälle bewirken, wenn sie intensiver bluten oder stark zerfallen.

Desgleichen spricht die ebenfalls bekannte Tatsache im gleichen Sinne, daß eiweißhaltige Nährlösungen (Milch, verdünntes Blut usw.) nicht auf die Dauer als Rektal-Dauertropf-Einläufe verabreicht werden können, weil sich recht bald kolitische, schaumige Zersetzungs-Diarrhoen einstellen.

Anschr. d. Verf.: Prof. Dr. med. K. Lenggenhager, Bern, Inselspital, Chirurg. Univ.-Klinik.

DK 616.33 - 006.6 : 616.33 - 008.821.14

Aus der urologischen Abteilung (Leiter: Dr. med. *R. Witzel)* der Strahlenklinik Prof. Dr. Dr. h. c. *R. Janker*, Bonn.

Zur Differentialdiagnostik retroperitonealer Geschwülste

von W. VAHLENSIECK und K. H. VAN DE WEYER

Zusammenfassung: Es werden sieben Beobachtungen seltener retroperitonealer Tumoren beschrieben, die die Vielgestaltigkeit und Schwierigkeit der Diagnostik und Differentialdiagnostik dieser Geschwülste aufzeigen.

Summary: Seven observations of rare retro-peritoneal tumours are described which show the variety and difficulty of diagnosis and differential diagnosis of these tumours.

Résumé: Les auteurs décrivent sept observations de tumeurs rétropéritonéales rares qui montrent l'extrême diversité et difficulté du diagnostic simple et du diagnostic différentiel de ces tumeurs.

Retroperitoneale Geschwülste haben in letzter Zeit zunehmende Beachtung gefunden. Topographisch anatomisch gehören zu diesem Begriff alle Neubildungen im sogenannten Cavum retroperitoneale. Dies wird dorsal durch die hintere Wand des Bauchraumes begrenzt. Die vordere Wand wird durch das Peritoneum parietale gebildet. Kraniale Begrenzung ist der Umschlag des Peritoneums auf Leber, Magen und Milz, kaudale des Promontorium.

Organe als Ausgangspunkt von Neubildungen sind die Nebennieren, Nieren und Ureteren, das Pankreas, Duodenum, die großen Gefäßstämme und der Grenzstrang des Sympathikus. Daneben findet sich noch eine Vielzahl von Geschwülsten ohne Organzusammenhang. So werden Lipome, Fibrosarkome, Retothelsarkome usw. angetroffen. *Rutt* beschreibt 32 verschiedene Typen. Bei den Tumoren mit Organzusammenhang ist neben den Neubildungen der Nieren und Nebennieren eine Einteilung in perirenale und pararenale retroperitoneale Geschwülste gebräuchlich *(Lebbin)*, wobei die perirenalen von der Nierenkapsel, die pararenalen von den übrigen retroperitonealen Gebilden ausgehen. Eine Gesamtdarstellung aller retroperitonealen Geschwülste mit entsprechenden Beobachtungen würde über den Rahmen dieser Arbeit hinausgehen. Wir möchten bei der Besprechung der Differentialdiagnostik nur einige besonders interessante eigene Beobachtungen schildern.

Bei den **Neubildungen der Nebennieren** kommen am häufigsten Adenome und Adenokarzinome der Nebennierenrinde vor. Klinisch werden sie am ehesten infolge endokrinologischer Störungen, wie z. B. durch das adrenogenitale Syndrom, das *Cushing*-Syndrom oder durch Metastasen in Lunge, Leber oder Gehirn, bemerkt. Meist ist ein organspezifischer Befund mit entsprechendem klinischem Bild der Anlaß zur Röntgenuntersuchung *(Gebauer* und *Linke, Haubrich* und *Thurn)*. Viele bleiben jedoch klinisch längere Zeit unbemerkt und treten oft erst dann in Erscheinung, wenn sie durch zunehmende Größe zu Kompressionen und Dislokationen der Nachbarorgane führen. Ganz ähnlich verhält es sich mit den Phäochromozytomen, Geschwülsten der chromaffinen Zellen. Diese gut- oder bösartigen Tumoren mit anfallsweisem oder permanentem Hochdruck können verschiedensten Sitz im Retroperitonealraum haben, so an der Nierenwurzel, im kleinen Becken und als sogenanntes Paraganglioma paraaortale, kommen jedoch in 85% der Fälle im Nebennierenmark und meist auf der rechten Seite vor *(Rübe)*.

Die klinische Differentialdiagnostik kann erhebliche Schwierigkeiten bereiten *(Vahlensieck)*, während intravenöses Pyelogramm, retrogrades Pyelogramm, insbesondere aber das Retropneumoperitoneum in Verbindung mit dem Tomogramm oft zur Klärung der Diagnose verhelfen. *Haubrich* und *Thurn* stellen als typisch für eine Hyperplasie der Nebenniere eine homogene Verdichtung, gleichmäßige Vergrößerung mit erhaltener Dreiecksform und eine allseitig glatte Begrenzung fest.

Die Phäochromozytome zeigen bei variabler Größenzunahme unter Verlust der Dreiecksform und unregelmäßiger Begrenzung evtl. mit inhomogener, zystoider Struktur einen weniger einheitlichen Röntgenbefund. Typisch für die Nebennierentumoren sind ihre Lage am oberen medialen Nierenpol, dicht neben der Wirbelsäule, der Nachweis einer Nebennierenvergrößerung, Nierentiefstand, manchmal Verdrängung des oberen Kelchsystems. Das Vorhandensein von Nierenbeckenveränderungen läßt meist mit Sicherheit einen Nebennierentumor ausschließen. Manchmal kann bei der Differentialdiagnose zwischen Nieren und Nebennierentumor das klinische Bild zu Fehldiagnosen verleiten. An folgendem Beispiel soll dies demonstriert werden:

Beobachtung I: Herr *Sch. J.*, 66 J.

Anamnese:

Seit 14 Tagen Schmerzen in beiden Nierenlagern und Hämaturien. RR wechselnd zwischen 180/90 und 110/90 mm Hg. In einem auswärtigen Krankenhaus wurde wegen dieser schwankenden Blutdruckwerte die Diagnose eines Phäochromozytoms gestellt. Der Regitin-Test war negativ. BKS 42/65.

Stationäre Aufnahme:

Blauausscheidung normal. Regitin-Test negativ. Im intravenösen Pyelogramm kugelförmige Erweiterung des oberen Nierenpoles rechts. Als Nebenbefund ein zweigeteiltes Nierenbeckenkelchsystem mit getrennten Harnleiterabgängen, die sich etwa 5 cm subrenal vereinigen. Im retrograden Pyelogramm (Abb. 1)*) ist der obere Nierenbeckenanteil wirbelsäulenwärts in konvexem Bogen abgedrängt. Strichförmige Ausziehung zweier Kelchhälse. Das Nierenbecken zeigt eine deutliche Deformierung.

Nebenbefund: Spondylosis deformans der Lendenwirbelsäule. Am 12. 10. 1955 Nephrektomie (Dr. *Witzel*). Histologisch fand sich ein malignes Hypernephrom mit Einbruch in das Nierenbecken und in die Venen (Dr. *Husten*, Essen).

Die Lage eines Tumors am oberen Nierenpol und schwankende Blutdruckwerte allein dürfen nicht zur Diagnose eines Phäochromozytoms verleiten. Die Hämaturie und der röntgenologische Befund sprachen bei unserer Beobachtung eindeutig für das Vorliegen eines Nierenneoplasmas des oberen Poles, was die Operation bestätigte.

Bei den **Geschwülsten der Nieren** unterscheidet man solche des Parenchyms und solche des Nierenbeckens, bzw. der Nierenkelche. 85 bis 90% aller Parenchymtumoren sind Hypernephrome, in neuerer Zeit besser hypernephroide Karzinome *(Saegesser)* genannt, während reine Karzinome und Sarkome sehr selten sind und gutartige Gebilde, wie Adenome, Fibrome und Zysten, klinisch eine gänzlich untergeordnete Rolle spielen und nur bei entsprechender Größe bemerkt werden *(Boeminghaus, Saegesser)*. Klinisch findet sich beim Nierenparenchymgeschwulst meistens eine palpable Vergrößerung der Nieren und Schmerzen in der Nierengegend. Fast immer findet sich eine Hämaturie. Leukozyten und Bakterien fehlen meistens im Urin. Besteht bei einer Hämaturie eine tastbare Resistenz im Oberbauch, so soll man sich jedoch nicht gleich auf die „Momentdiagnose" eines Nierentumors festlegen. Die Blutausscheidung kann auch durch einen Stein bedingt sein. Andererseits schließt eine fehlende Hämaturie eine maligne Neubildung im Bereich des Nierenparenchyms nicht aus. Nach *Borchardt-Garrè* kommt es in 20% der Fälle zu keiner Blutausscheidung im Harn. Die Nierenparenchymgeschwülste können enorme Größe erreichen, ohne ins Nierenhohlraumsystem einzudringen. Die Nierenfunktion ist meist nicht oder nur unwesentlich eingeschränkt. Tumorzellen sind im Sediment auch nur bei stattgehabtem Durchbruch nachweisbar. Röntgenologisch sieht man Deformierungen der Kelche oder des Nierenbeckens, Fehlen eines Kelches infolge Kompression oder durch Verlagerung von Niere und Ureter. Lumbale oder femorale Aortographie geben hier oft sehr exakte Auskünfte über die genaue Lokalisation der Veränderungen, doch ist dieser nicht ungefährliche Eingriff *(Vahlensieck)* im allgemeinen insofern nicht indiziert, als gewöhnlich doch eine Operation vorgenommen werden muß.

Bei den **Geschwülsten des Nierenbeckens und der Kelche** finden sich alle Übergänge vom gutartigen Papillom über das typische Plattenepithelkarzinom bis zu den völlig entdifferenzierten Formen. Hier tritt frühzeitiger eine Hämaturie auf und sehr oft eine Abflußstörung im Sinne einer Hydronephrose mit Infektion und Herabsetzung der Nierenfunktion. Typisch sind insbesondere im Pyelogramm Füllungsdefekte, die gerade bei der retrograden Pyeloskopie besonders gut herausgestellt werden können. Ein solcher Prozeß sei an folgendem Beispiel gezeigt:

Beobachtung II: Herr *K. A.*, 56 J.

Anamnese:

Seit 14 Tagen vor der stationären Aufnahme Hämaturien. Endoskopisch Blutung aus dem rechten Ostium. Im intravenösen und im

*) Abb. 1—3 s. S. 787.

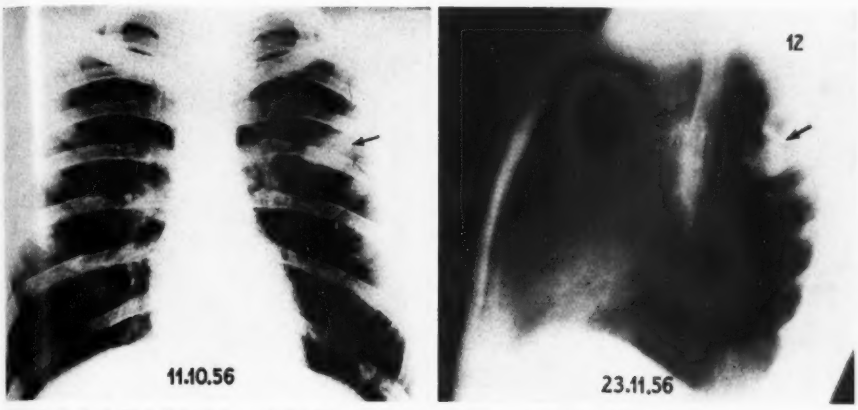

Abb. 1: E. P. ♂, 17 J. Tuberkulom mit Satelliten im superioren Segment des linken Unterlappens.

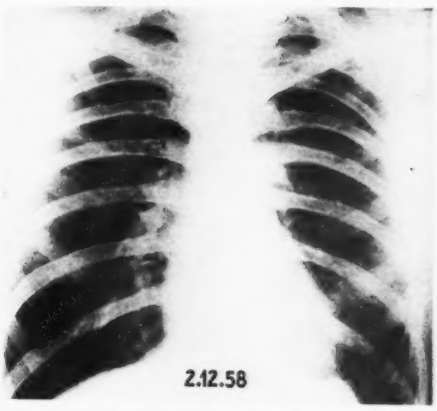

Abb. 2: E. P. Zustand nach Resektion des superioren Segmentes des li. Unterlappens.

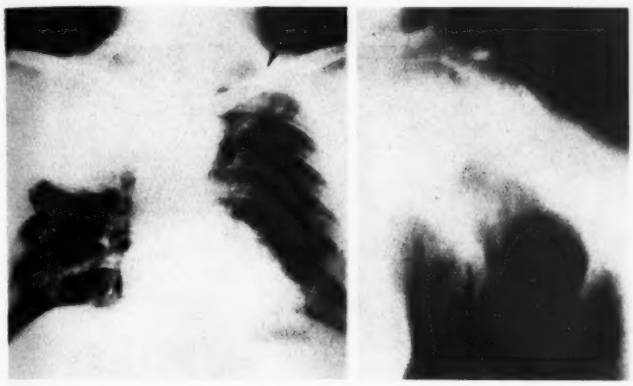

Abb. 3: M. D. ♂, 48 J. Große, subpleural gelegene Kaverne in S^{1+2} links (5 Jahre vorher Einlegen einer Paraffinplombe rechts wegen rechtsseitiger Oberlappenkaverne).

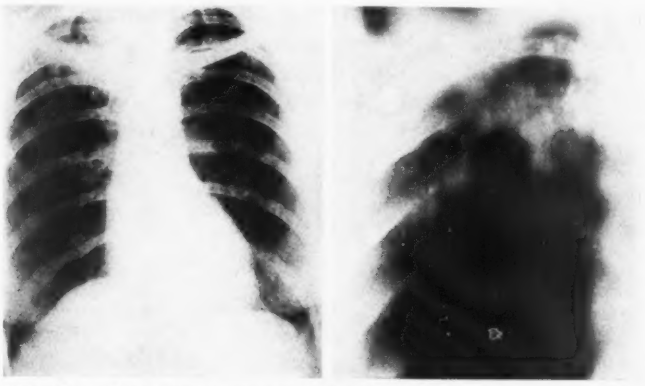

Abb. 5: B. A. ♀, 50 J. Große Kaverne im apikalen und posterioren Segment des rechten Oberlappens mit zahlreichen perikavernösen Tuberkulomen.

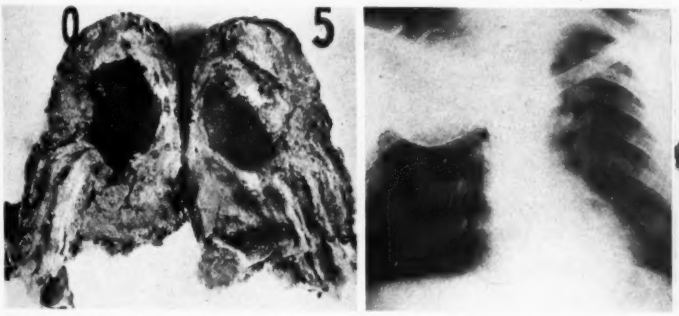

Abb. 4a u. b: M. D. a) Operationspräparat von S^{1+2} links mit Kaverne. b) Zustand 6 Monate nach Resektion von S^{1+2} links.

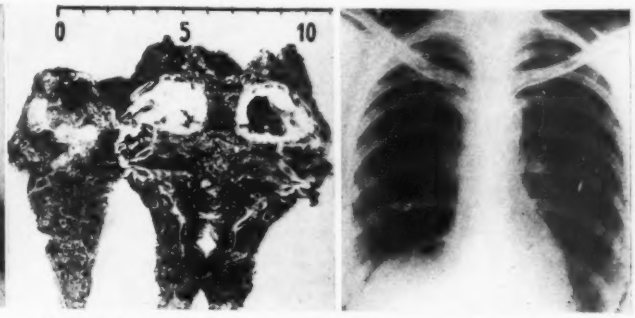

Abb. 6: B. A. Operationspräparat des rechten Oberlappens und Zustand nach 5 Jahren.

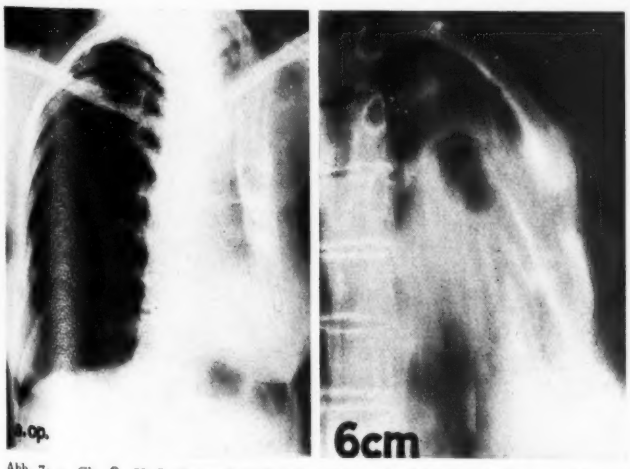

Abb. 7: . Ch. ♀, 39 J. Zustand nach linksseitiger Totalplastik mit Rekavernisierung im linke:)berlappen.

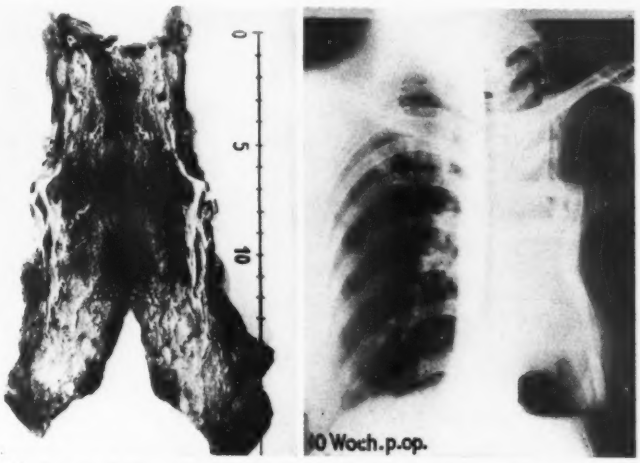

Abb. 8a u. b: B. Ch. a) Das Operationspräparat des linken Lungenflügels zeigt außer der mit Käsemassen gefüllten Kaverne an der Spitze zahlreiche verkäste tuberkulöse Bezirke im Unterlappen. b) Zustand 10 Wochen nach der Operation. Seit 5 Jahren im Haushalt leistungsfähig und bakterienfrei.

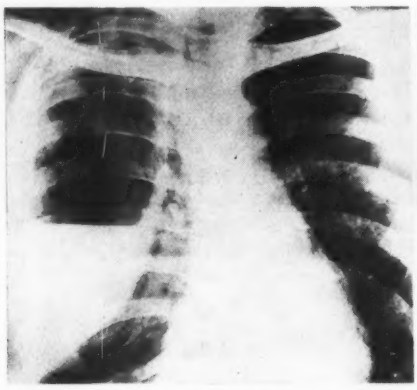

Abb. 9a u. b: R.G. ♂, 27 J. a) Infizierte Pneumothorax-Resthöhle rechts. Seit 6 Jahren bestehender Lungenkollaps. b) Operationspräparat der geschlossen exstirpierten Pneumothorax-Resthöhle.

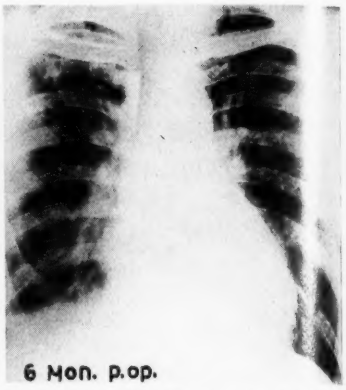

Abb. 10a u. b: R. G. a) Ausdehnung der gesamten rechten Lunge trotz seit 6 Jahren bestehenden Lungenkollapses. b) Zustand 6 Monate nach Operation.

V. Jagdschian u. M. Herink: Zur Diagnostik intrathorakaler Tumoren

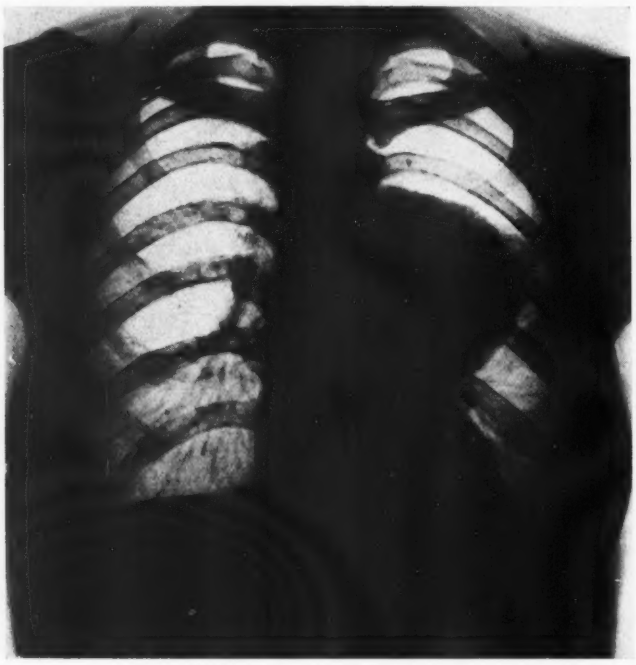

Abb. 6a—c, Sch. E., 36 J. ♀. 6a: Kindskopfgroßes Neurinom. Seit 11 Jahren beobachtet. Im letzten halben Jahr erhebliche Größenzunahme. Außer Kurzatmigkeit keine Symptomatik.

Abb. 6b: Seitliche Aufnahme zeigt breite Basis im kostovertebralen Winkel.

K. Lenggenhager: Zur Erklärung der „reflektorischen" Anazidität bei Magen-Karzinom

Abb. 1: Szirrhöser Magen mit starrer Wand der oralen Magenhälfte. Freie Magensäure noch auf 20 ansteigend bei Belastung. Keine Blutung in den Magen.

Abb. 2: Riesenulkus an der Kleinkurvatur. Völliges Fehlen der freien HCl bei Belastung des Magens.

Abb. 1

Abb. 2

Abb. 3

Abb. 1: Hypernephrom. Kugelförmige Erweiterung des oberen Nierenpoles. Zweigeteiltes Nierenbecken-Kelchsystem mit getrennten Harnleiterabgängen, die sich etwa 5 cm subrenal vereinigen. Der obere Nierenbeckenteil ist wirbelsäulenwärts in konvexem Bogen abgedrängt, deutliche Deformierung des oberen Nierenbeckens mit strichförmiger Ausziehung zweier Kelchhälse. Nebenbefund: Degenerative Veränderungen der Lendenwirbelsäule.

Abb. 2: Malignes papilläres Fibroepitheliom des Nierenbeckens. Im retrograden Pyelogramm sieht man ausgedehnte Füllungsdefekte im Bereich des Nierenbeckens.

Abb. 3: Spontanperforation einer Niere bei einem vom Nierenbecken ausgehenden Pflasterzellenkarzinom, das infiltrativ gegen das Nierenparenchym vorwuchs (s. Text).

E. Pizzecco: Akute Pankreatitis und Pankreatose

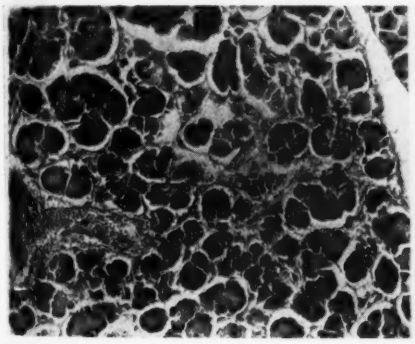

Abb. 1: Pankreasödem: Vorstadium akuter Entzündungsprozesse der Bauchspeicheldrüse.

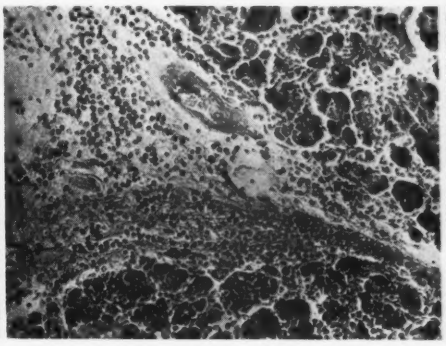

Abb. 2: Akute interstitielle Pankreatitis. Starke, diffuse leukozytäre Infiltration.

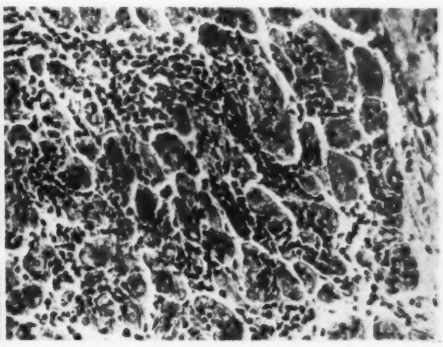

Abb. 3: Akute interstitielle Pankreatitis. Massive leukozytäre Invasion der einzelnen Drüsenschläuche.

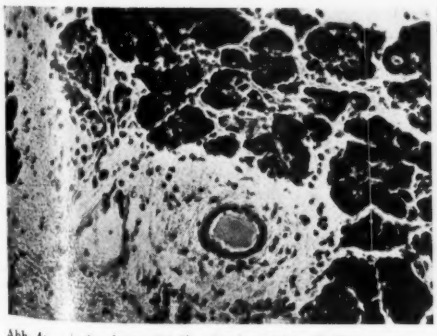

Abb. 4: Akute interstitielle Pankreatitis. Vollkommen intakter Pankreasgang mit gänzlich normaler Wand und geringer leukozytärer Infiltration.

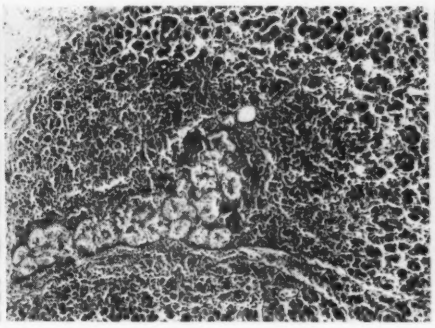

Abb. 5: Akute Pankreatose: Nekrose und Hämorrhagie.

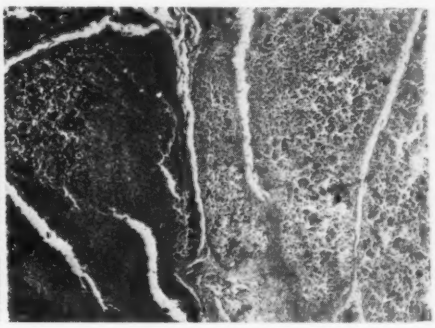

Abb. 6: Akute Pankreatose. Nekrose und Fettgewebsnekrose.

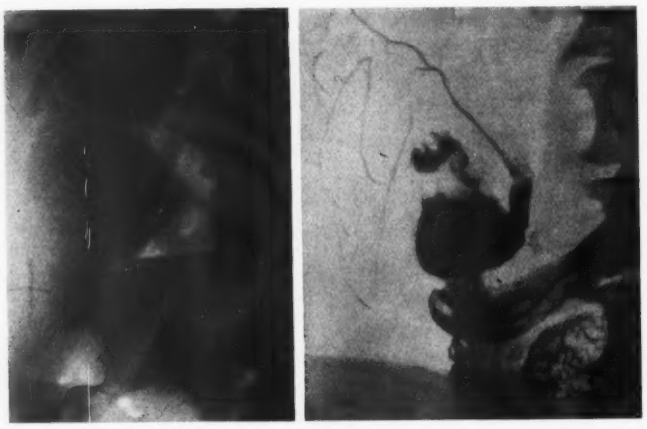

Abb. 2: Spontane innere Gallenwegsduodenalfistel. Breiter, luftgefüllter Ductus choledochus mit plumpem distalem Endteil und Aufgabelung in die Dct. hepatici. Bei der retrograden Auffüllung mit Kontrastbrei war der Dct. choledochus strichförmig bis in die feineren hepatischen Abzweigungen zu verfolgen. Die Gallengänge haben eine Verbindung mit dem Bulbus duodeni.

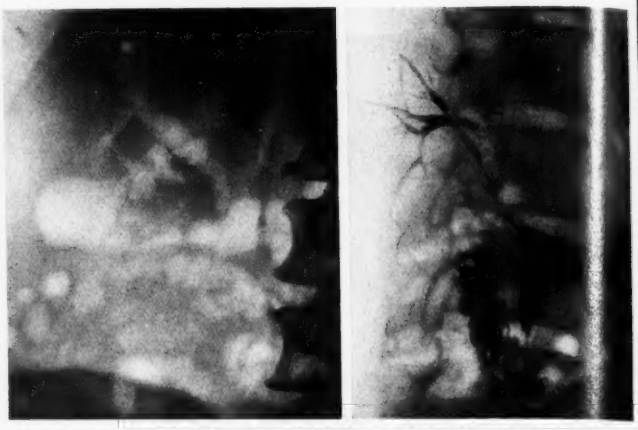

Abb. 3: Erweiterter, luftgefüllter Dct. choledochus mit Aufgabelung in die hepatischen Hauptstämme. Er endet distal plump und abgerundet. Bei der retrograden Auffüllung mit Kontrastmittel stellt sich der periphere Abschnitt fein, strichförmig ausgezogen dar. Die Aufzweigung in die Leberäste ist gut erkennbar.

Abb. 1

Abb. 1: Choledochuskarzinom mit Durchbruch in das Duodenum. Der Dünndarm ist dicht an die prall mit Kontrastmittel gefüllte Gallenblase herangezogen. Es besteht eine breite Kommunikation.

Abb. 4: Sehr gut erkennbare Verästelung der Gallenwege bei Pankreaskopfkarzinom und Anlegung einer künstlichen Choledochusdrainage.

Abb. 4

H. Dietrich u. W. Krumme: Zerebrale Zystizerkose mit psychischen Störungen

Abb. 1a: Metastasen im Beckengürtel.

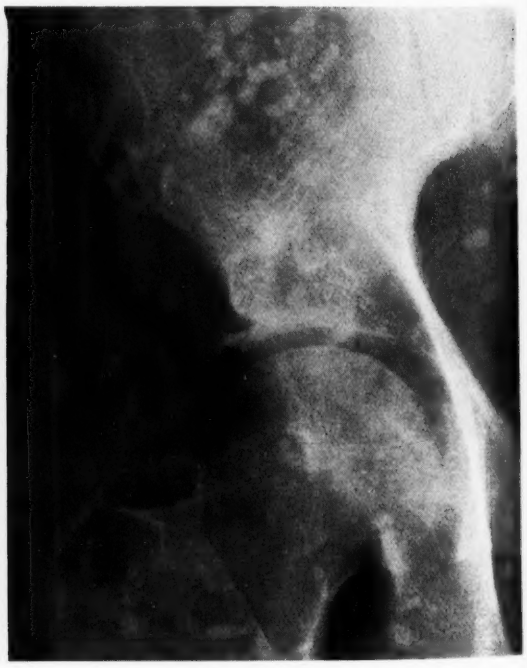

Abb. 1b: Metastasen im Beckengürtel.

retrograden Pyelogramm Füllungsdefekte im rechten Nierenbecken (Abb. 2).

Stationäre Aufnahme:

Am 9. 11. 55 Nephrektomie (Dr. *Witzel*), Entfernung einer kleinhühnereigroßen papillomatösen Geschwulst, die von einer Nierenpapille ausging.

Histologisch (Dr. *Husten*, Essen) fand sich ein großzelliger solider Krebs, entwickelt aus der Grundlage eines papillären Fibroepithelioms der Nierenschleimhaut.

Bei nachfolgender Beobachtung möchten wir die sehr seltene Spontanperforation einer Niere mit typischem Mantelschatten bei einem vom Nierenbecken ausgehenden Pflasterzellenkarzinom zeigen. Das Karzinom wuchs infiltrativ gegen das Nierenparenchym vor.

Beobachtung III: Frau *E. M.*, 59 J.

Anamnese:

Seit 1955 Hämaturien in wechselndem Ausmaß. Anfang August 1958 im intravenösen Pyelogramm Verdacht auf linksseitigen Nierentumor.

Stationäre Aufnahme:

Zur Sicherung der Diagnose am 13. 8. 58 retrogrades Pyelogramm. Der Katheter läuft glatt bis 30 cm. Bei der Pyeloskopie liegt der Katheter im mittleren Kelch, den er nicht überragt. Bei der Einspritzung von 5 ccm Kontrastmittel, unter Zurückziehung des Katheters, fließt sofort Urografin zur Nierenkapsel ab. Röntgenologisch ist ein typischer Mantelschatten zwischen Niere und fibröser Kapsel sichtbar (Abb. 3).

Im weiteren Verlauf keine Störung des Allgemeinbefindens. Am 20. 8. 1958 Nephrektomie (Dr. *Witzel*).

Makroskopisch findet sich ein zerfallender, papillärer Tumor, der vom Nierenbecken infiltrativ gegen das Nierenparenchym vorgewachsen ist und insbesondere in der Verlaufsrichtung des mittleren Kelches die Nierenkapsel bereits erreicht hat. Zwischen Niere und Nierenkapsel alte Blutkoagula, keine Entzündungszeichen.

Histologisch handelt es sich um ein papilläres, stellenweise solid wachsendes Pflasterzellenkarzinom.

Im vorliegenden Fall der seltenen **Spontanperforation einer Niere** mit typischem Mantelschatten wurde durch den Zerfall des Tumors der Abflußkanal präformiert, wofür der im Bild sichtbare unregelmäßige Verlauf des Kanales spricht, insbesondere aber der pyeloskopische Ausschluß einer Katheterperforation.

Perforationen mit Übertritt von Kontrastmittel in die Umgebung von Ureter bzw. Niere bei röntgenologischer Darstellung mittels Ureteren-Katheters sind nicht ganz so selten wie die Spontanperforation eines Hohlorganes bei und nach Kontrastmittelfüllung überhaupt *(R. Janker)*.

Eine exakte Abgrenzung der Herkunft der Nierentumoren (Nierenparenchym — Hohlraumsystem) ist in manchen Fällen nicht möglich. Beiden ist röntgenologisch auf der Übersichtsaufnahme eine Vergrößerung des Nierenschattens gemeinsam, die je nach Sitz und Ausdehnung des Tumors auch unregelmäßig sein kann.

Bei tastbaren Resistenzen im linken Oberbauch muß man differentialdiagnostisch unbedingt das Vorliegen eines Milztumors in Erwägung ziehen *(Bsteh* und *Zaunbauer)*. Oft ist durch den Palpationsbefund eine eindeutige Klärung möglich. Bei Unklarheiten ist differentialdiagnostisch das Verhalten des Dickdarmes von entscheidender Wichtigkeit. Während durch die **Milztumoren** die Flexura lienalis nach unten verlagert wird und zum größten Teil auch bogig von oben her eingedellt wird, bewirken die Nierengeschwülste eine Auseinanderdrängung von Colon transversum und descendens, wobei das Colon descendens nach vorne verlagert und von medial hinten her eingedellt wird.

Bei den sehr seltenen **Geschwülsten des Harnleiters** finden sich Hämaturien und wegen Stauungen Schmerzen in der Nierengegend. In letzter Zeit mehren sich die Mitteilungen über primäre Ureterkarzinome *(Altvater* und *Wöller)*, ausgesprochen selten ist ein isoliertes Harnleiterhämangiom *(Wöller)*. Stauungserscheinungen oder Funktionslosigkeit der Niere im intravenösen Pyelogramm, Auftreibungen oder Füllungsdefekte bei der retrograden Pyelographie im Harnleiter klären meist rasch das Krankheitsbild, wie nachfolgende Krankengeschichte zeigen möge:

Beobachtung IV: Frau *F. C.*, 66 J.

Anamnese:

Seit ca. 1 Jahr vor der stationären Aufnahme zeitweise Hämaturien. Im intravenösen Pyelogramm linksseitige stumme Niere. Im retrograden Pyelogramm daumendicke Darstellung des Ureters, so daß anderweitig auch im Hinblick auf entzündliche Veränderungen der Blase der Verdacht auf eine Tuberkulose geäußert wurde. Kulturell erhielten wir jedoch keine Bestätigung hierfür.

Stationäre Aufnahme:

Am 21. 5. 1952 Nephrekto-ureterektomie (Dr. *Weiß*) bei kindskopfgroßer Hydronephrose der linken Niere, einer eigroßen markigen Geschwulst im unteren Teil des Harnleiters und metastasenverdächtigen regionären Lymphdrüsen.

Histologisch (Dr. *Husten*, Essen) fand sich ein primärer Plattenepithelkrebs des Harnleiters mit einer haselnußgroßen Metastase in der hydronephrotisch-atrophischen Niere ohne Anzeichen für Lymphdrüsenmetastasen.

Beim **Pankreas** werden Zysten und Pseudozysten, Adenome und Hyperplasien des Inselorganes, das Inselzellenmalignom und das Pankreas-Karzinom beschrieben. Eine in der Mitte des Oberbauches, etwas nach links tastbare Resistenz insbesondere nach einer akuten Pankreatitis oder nach Oberbauchtraumen muß auch an eine Pankreaserkrankung, insbesondere bei gleichzeitiger Glykosurie (75% der Fälle) denken lassen. Die echten Zystadenome sind selten, treten besonders im mittleren Lebensabschnitt auf und sind am häufigsten im Körper oder im Schwanzteil des Pankreas lokalisiert. Im Röntgenbild findet sich meist eine mediale Verdrängung des Magens und des Colon transversum nach unten, während das intravenöse Pyelogramm manchmal infolge Kompression der Nierengefäße eine schlecht funktionierende linke Niere aufdeckt. Besonders erwähnenswert ist die Neigung dieser Zystadenome zu dünnschaliger Verkalkung.

Die übrigen Neubildungen im Bereich des Pankreas geben neben den klinischen Symptomen, wie starker Schmerz, Hypoglykämie, Ikterus, Gewichtsverlust usw., im Röntgenbild außer evtl. Verdrängungszeichen keinen wesentlichen Anhalt.

Geschwulstbildungen der Gefäße sind im wesentlichen Aneurysmen, Hämangiome und Lymphangiome. Das Aneurysma abdominalis ist klinisch durch äußerst starke Schmerzen, starke paraaortale Pulsationen, meist durch systolisches Schwirren charakterisiert. Letzteres kann jedoch auch völlig fehlen, wenn der Aneurysmasack durch Thrombosemassen ausgefüllt ist. Falsche Aneurysmen entstehen manchmal nach stumpfen Bauchtraumen, die echten sind sehr oft luischer Grundlage und dann meist durch den Ausfall der serologischen Reaktionen zu vermuten. Bei den Aneurysmen besteht eine Neigung zu Verkalkungen, die dann im Röntgenbild als kreisrunde Schatten imponieren *(Brandt)*.

Als weitere röntgenologische Symptome findet man manchmal eine laterale oder ventrale Verlagerung der Niere oder des Ureters. Den sichersten Beweis für das Vorliegen eines Aneurysmas erbringt selbstverständlich die Aortographie.

Eine weitere Gruppe retroperitonealer Tumoren sind die sog. **perirenalen Geschwülste,** die jedoch nicht besonders häufig vorkommen und von den Nierenkapseln, in extrem seltenen Fällen von der Capsula fibrosa, meist von der Capsula adiposa oder der Fascia renalis ausgehen. Bedeutungsvoll sind diese Neubildungen insofern, als manche von ihnen primär maligne sind, andere leicht maligne entarten und außerdem eine ausgesprochene Neigung zum Rezidiv mit Entartung nach operativer Entfernung beobachtet wird *(Boeminghaus, Uhlir).* Man findet hier Lipome, Fibrome, Myxome, Chondrome und vor allem deren Mischformen. Interessant ist, daß diese Tumoren bei Frauen häufiger auftreten (nach *Uhlir* 70 bis 75% der Fälle). Am häufigsten sind Menschen zwischen dem 30. und 60. Lebensjahr betroffen *(Boeminghaus, Lebbin, Sickinger* und *Suchowski).* Klinisch verlaufen diese Neubildungen meist stumm und werden erst bei Erreichung ziemlicher Größe vom Patienten bemerkt, dem dann oft eine Volumenvergrößerung des Abdomens auffällt. Gelegentlich wird bei starker Verschieblichkeit der Gewichtsdruck insbesondere bei Lagewechsel unangenehm empfunden und als „bewegliche Niere" gedeutet. Miktionsbeschwerden im Sinne einer Oligurie oder gastrointestinale Störungen als Verdrängungsfolgen führen den Patienten oft zum Arzt, in selteneren Fällen ein hartnäckiger Husten, der durch Druck auf das Zwerchfell zu erklären ist. Röntgendiagnostisch können die großen Tumoren Schwierigkeiten bereiten, während kleinere ohne Verdrängungserscheinungen wohl nur in den seltensten Fällen überhaupt erfaßt werden. In der Übersichtsaufnahme gelingt eine Abgrenzung der klinisch gut palpablen Resistenzen selten. Mit Hilfe des intravenösen und des retrograden Pyelogramms und der Magen-Darm-Passage ist jedoch fast immer die Diagnose zu stellen, während das Retropneumoperitoneum wegen der Schwierigkeit der Insufflation besonders bei starken Verwachsungen meist nicht weiterhilft. Beim intravenösen Pyelogramm können jedoch Verlagerungen der Nieren nach kranial, kaudal oder lateral, Drehungen der Nierenachse, Kompression einzelner Kelchgruppen oder der ganzen Niere, die dann unter Umständen kappenförmig auf dem Tumor sitzt, die Beurteilung erschweren. Die Funktion der Niere, meist fehlende Hämaturie und Entzündungszeichen, geben hier einen wichtigen Anhalt. Der Harnleiter wird bei entsprechender Größe der Neubildung nach medial ausgebuchtet, was bei der retrograden Pyelographie direkt ins Auge springt (s. Beobachtung 5).

Beobachtung V: Frau *F. W.,* 71 J.

Anamnese:

In den letzten 2 Jahren Zunahme des Leibesumfanges. Seit 1 Jahr zunehmend geschwollene Beine. Klinisch im rechten Abdomen unbeweglicher, harter, glatter Tumor, der über die Mittellinie hinausreicht. Stärkste Einflußstauung der unteren Extremitäten (Abb. Nr. 4).

Urinbefund: Eiweiß: positiv, Reaktion: sauer. Spez. Gewicht: 1007. Im Sediment vereinzelt Leukozyten und Erythrozyten. Granulierte und Epithelzylinder. Kristalle.

Stationäre Aufnahme:

Im retrograden Pyelogramm erhebliche Verdrängung von Niere und Harnleiter nach links (Abb. Nr. 5). Probefreilegung am 4. 3. 1953 (Dr. *Witzel*).

Probeexzision aus dem inoperablen Tumor. Histologisch (Dr. *Husten,* Essen) fanden sich Anteile von Myxom und Chondrom, ohne daß in diesen Stücken des Mischtumors eine sarkomatöse Entartung festzustellen war. Der Ausgangspunkt des Tumors war nicht sicher zu klären. (Nierenkapsel?)

Retroperitoneale Tumoren ohne Organzusammenhang sind äußerst selten. Oft sind Reste des embryonalen Urogenitalapparates die Entstehungsorte. *Morgagni* soll 1761 erstmals eine solche Neubildung gefunden haben. Meist werden sie erst bemerkt, wenn ein deutlicher abdomineller Palpationsbefund vorhanden ist. Nur sehr wenige Patienten leiden an einer Hämaturie, Dysurie oder Oligurie. Die Neubildungen bleiben so lange klinisch stumm, weil der Retroperitonealraum ein idealer Ort für ungehindertes Wachstum darstellt *(Gebauer* und *Lissner).* Die größten bekanntgewordenen retroperitonealen Geschwülste ohne Organzusammenhang sind Lipome. Es werden solche mit bis zu 80 kg Gewicht beschrieben. Diese Lipome entarten meistens und sind deshalb nicht im üblichen Sinne als gutartig anzusehen. Eine weitere Gruppe sind die retroperitonealen Zystenbildungen, deren Ursprung wahrscheinlich die embryonalen Nierenanlagen sind. Zunehmende Beachtung wird den unilokulären oder multilokulären persistierenden embryonalen Nierenanlagen geschenkt *(Klosterhalfen).* Die Vielzahl der Begriffe, wie per-

Abb. 4: Stärkste Einflußstauung der unteren Extremitäten bei einem retroperitonealen Tumor.

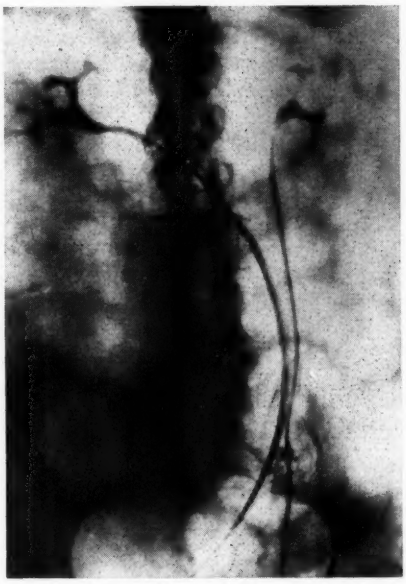

Abb. 5: Retroperitonealer Tumor (Myxom-Chondrom). Erhebliche Verdrängung der rechten Niere und des rechten Harnleiters bis über die Mittellinie nach links.

sistierende Vorniere *(Paetzel)*, Urnierentumor *(Ultzmann)*, Überbleibsel von Urnierenanlagen *(Hennig)*, Knollenniere *(Bibus)*, persistierendes nephrogenes Zwischenblastom *(Funiak)* zeigt, bei wohl gleichen Prozessen, die Schwierigkeit einer exakten Klärung dieses Krankheitsbildes. Die je nach Grad der Mißbildung entstehenden Solitärzysten und auch einzelne Zysten multipler zystischer Veränderungen können verkalken. Man sieht dann mehr oder weniger rundliche Verschattung von zartester oder intensivster Kalkdichte mit fleckig-scholliger Struktur. Im intravenösen Pyelogramm findet man bei Solitärzysten oft nur geringe Funktionsstörungen, meist jedoch Verdrängungserscheinungen der Nieren oder Ureteren. Nach *Schulte* und *Emmett* ist dies in 72,5% der Fall. Dem pathologischen Ureterenverlauf kommt dabei eine besondere Bedeutung zu. *Holder* zeigt, daß schon geringfügige Verlagerungen und Konturunregelmäßigkeiten in dieser Richtung beobachtet werden müssen. Bei kleinen und weit kaudal liegenden Geschwülsten fehlt eine Nierenverlagerung, man findet dann fast immer noch eine Verdrängung des Ureters oder zumindestens eine Impression seiner Wand. Wir haben zwei Zysten- bzw. Pseudozystenbildungen ohne Organzusammenhang im retroperitonealen Raum beobachten können.

Beobachtung VI: Frau *B. Th.*, 47 J.

Anamnese:

Im Alter von 21 Jahren Operation wegen Ovarialtumor. November 1939 Operation einer gänseeigroßen rechtsseitigen Ovarialzyste mit Lösung starker Verwachsungen, die auf eine eiterige Appendizitis im 14. Lebensjahr zurückgeführt wurden. 1952 supravaginale Uterusamputation mit Entfernung der rechten Adnexe wegen einer Tuboovarialzyste.

Hierbei wurde festgestellt, daß die „rechte Niere beweglich" hinter dem Peritoneum und Zoekum lag und bis zur Mitte des Abdomens verschoben werden konnte.

Stationäre Aufnahme:

Häufige Lidoedeme und zeitweise Schmerzen in der rechten Lendenseite mit Ausstrahlung zum rechten Bein. Gastrische Beschwerden. Oligurie, Nykturie, Brennen beim Wasserlassen. RR 135/100, rechtes Nierenlager klopfempfindlich. Rest-N: 30,2 mg%. Xanthoprotein 29,8 Einheiten. Im intravenösen Pyelogramm Senkung der rechten Niere mit Verdrehung der Achse. Im retrograden Pyelogramm starke, der Ausdehnung des Tumors entsprechende Verdrängung des Harnleiters medialwärts (Abb. Nr. 6).

Am 18. 2. 1959 Freilegung des palpablen Tumors (Dr. *Witzel*). Freipräparierung einer kindskopfgroßen ungestielten dünnen und glattwandigen transparenten Zyste in Höhe der Gefäßkreuzung, die mit bernsteingelber, klarer Flüssigkeit gefüllt ist.

Histologischer Befund (Prof. Dr. *Girgensohn*, Essen). Die Zystenwand wurde von einem parallelfaserigen, kollagenen dichten Gewebe gebildet. Eine epitheliale Auskleidung war nicht zu erkennen. Demzufolge konnte man nicht von einer echten Zyste sprechen, wenngleich die Vermutung ausgesprochen wurde, daß primär eine solche vorgelegen habe. Nierengewebe war nirgendwo zu erkennen. An einer Stelle war das Bindegewebe kleinfleckig verkalkt.

Diagnose: Uncharakteristische, bindegewebig abgekapselte Pseudozyste.

Die Herkunft dieser retroperitonealen Pseudozyste ist nicht eindeutig klarzustellen. Die Entstehung solcher Zysten nach stumpfen Bauchtraumen ist bekannt, wobei aber dann Verletzungen von Nieren- und Harnleiter vorlagen und sich ein wässeriger Erguß im Nierenbett, eine sog. unechte Zyste bildete *(Boeminghaus, Cortell, Demel* und *Ruland, Jötten* und *Zoedler)*. Eine solche auslösende Ursache war in unserem Fall jedoch nicht zu eruieren. Offen bleibt die Frage, ob ein Zusammenhang mit den vorher bereits operierten Ovarialzysten im Sinne einer Disposition anzunehmen ist.

Abb. 6: Retroperitonealer Tumor (uncharakteristische, bindegewebig abgekapselte Pseudozyste). Deutliche Verdrängung des Harnleiters medianwärts. Senkung und Verdrehung der Niere um ihre Achse.

Eine weitere retroperitoneale Zystenbildung ungeklärter Herkunft fanden wir bei einem Patienten, bei dem bereits seit 4 Jahren eine etwa eigroße, scharf begrenzte dünnschalig wandständig verkalkte Verschattung, die sich auf die rechte Beckenschaufel projizierte, beobachtet worden war.

Beobachtung VII: Herr *M. J.*, 81 J.

Anamnese:

Seit 3 Jahren Haematurien und Miktionsbeschwerden. Im intravenösen Pyelogramm sah man 1955 eine eigroße scharf begrenzte dünnschalig verkalkte Verschattung, die sich auf Beckenschaufel und Kamm projizierte. Niere und Harnleiter im retrograden Pyelogramm unauffällig (Abb. 7).

1959 wird dieselbe Verschattung wie 1955 beim retrograden Pyelogramm gefunden. Die Nierenkelche sind jedoch z. T. komprimiert und ausgezogen. Die obere Kelchgruppe stellt sich nicht dar. Hier sieht man ein konisches Zulaufen des Kelchhalses (Abb. 8).

Stationäre Aufnahme:

Klinisch guter Allgemeinzustand, RR 220/110. Urinbefund: Eiweiß: *Esbach* 0,5‰. Reaktion sauer, spezifisches Gewicht: 1016. Im Sediment massenhaft Erythrozyten, einige Leukozyten. Blutsenkung 35/69 mm n. W., Leukozyten 10200.

Am 24. 2. 1959 Nephrektomie und Ureterektomie (Dr. *Witzel*). A. In der Niere liegt ein fast faustgroßer Tumor mit ausgesprochen bunter Schnittfläche, der durch eine derbe bindegewebige Kapsel vom Restparenchym abgekapselt ist und keine Verbindung zum Nierenbecken hat, jedoch teilweise nekrotisch zerfällt. B. Kaudal vom untersten Nierenpol wird eine hühnereigroße, isolierte, derbe Zyste mit kalkähnlichen Substanzen an der Innenwand und milchig trüber Flüssigkeit entfernt. Histologischer Befund: Prof. *Girgensohn*, Essen.

Zu A. Es handelt sich um multiple kleine und eine große verkalkte Zyste der Niere. Der Tumor muß nach seinem überwiegenden histologischen Bau als großes zystisches papilläres Adenom der Niere bezeichnet werden. An einigen Stellen sind Übergangsbilder zu einem hypernephroiden Adenom vorhanden. Eine Zellpolymorphie oder Gewebseinbrüche, die zur Diagnose eines papillären Karzinoms berechtigen, finden sich nicht.

Zu B. Die Wand der hühnereigroßen Zyste kaudal des untersten Nierenpoles besteht aus derbem kernarmem kollagenen Bindegewebe

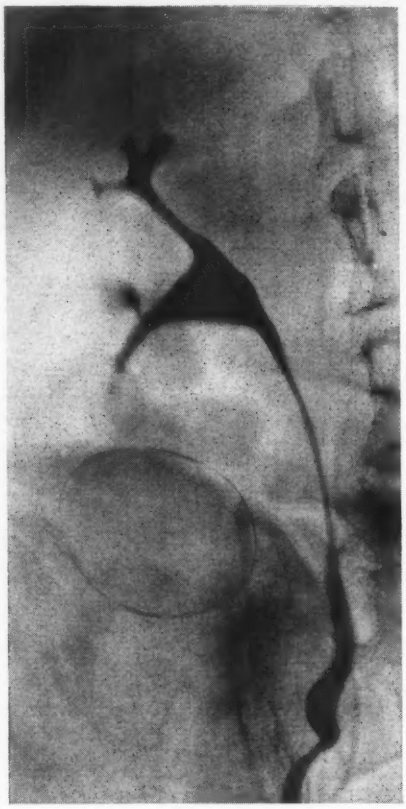

Abb. 7: Retroperitonealer Tumor (Zystenbildung). Intravenöses Pyelogramm aus dem Jahre 1955. Man sieht eine etwa eigroße, scharf begrenzte, dünnschalig verkalkte Verschattung, die sich angedeutet auf die rechte Beckenschaufel projiziert. Niere und Harnleiter erscheinen unauffällig.

Abb. 8: Derselbe Fall wie Abb. 7. Retrogrades Pyelogramm im Jahre 1959. Man sieht wiederum die scharf begrenzte, dünnschalig verkalkte Verschattung in Projektion auf die rechte Beckenschaufel. Es liegen deutliche Veränderungen an den Nierenkelchen vor, die z. T. komprimiert und ausgezogen wirken. Die obere Kelchgruppe stellt sich nicht dar. Man sieht hier ein konisches Zulaufen des Kelchhalses.

mit teilweiser Hyalinisierung und Ablagerung von Kalksalz. Eine epitheliale Auskleidung ist hier nicht festzustellen.

Wenn auch eine eindeutige Klärung der Herkunft der hühnereigroßen Zyste kaudal des untersten Nierenpoles nicht zu erzielen ist, so weisen doch die zahlreich vorhandenen kleinen Zysten im Nierenparenchym darauf hin, daß die Zyste vielleicht ursprünglich ebenfalls eine Nierenzyste war, die sekundär degenerativ verändert ist. Eine eindeutige Klärung dieser retroperitonealen Zystenbildung ist jedoch nicht möglich, da eine epitheliale Auskleidung fehlt.

Die Ausführungen zeigen die Vielgestaltigkeit und die Schwierigkeiten der Diagnostik und Differentialdiagnostik retroperitonealer Neubildungen. Die Diagnose wird sicherlich in vielen Fällen nicht gelingen. In diesem Zusammenhang betont *Boeminghaus,* daß die unzuverlässige Unterscheidung der einzelnen Tumoren an und für sich von untergeordneter Bedeutung ist, insofern, als man sich in den meisten Fällen eben doch zur Operation entschließen muß. Nicht nur die großen Tumoren mit Verdrängungserscheinungen, sondern auch alle anderen Geschwülste sollen im Hinblick auf die Gefahr ihrer malignen Entartung operiert werden.

Schrifttum: Altvater, G.: Z. Urol., 49 (1956), S. 121. — Borchardt-Garrè: Lehrbuch der Chirurgie. — Bacher, E.: Z. Urol., 51 (1958), S. 164. — Bibus, B.: Z. Urol., 47 (1954), S. 28. — Boeminghaus, H.: Urologie. Banaschewski (1954). — Brandt, C. Z.: Urol., 49 (1956), S. 104. — Bsteh u. Zaunbauer, W.: Fortschr. Röntgenstr., 79 (1953), S. 333. — Cortell, J. C.: Arch. Surg., 68 (1954), S. 241. — De Campos Freire, G.: Urol. int., 4 (1957), S. 2 — Demel, J. u. Pegrim, R.: Z. Urol., 52 (1959), S. 64. — Farbmann, A.: Arch. Surg., Chicago, 60 (1950), S. 343. — Funfack, M.: Z. Urol., 49 (1956), S. 262. — Gebauer, A. u. Linke, A.: Dtsch. med. Wschr., 75 (1950), S. 932; 76 (1951), S. 456. — Gebauer, A. u. Lissner, J.: Fortschr. Röntgenstr., 88 (1958), S. 200. — Götzen, F. J.: Z. Urol., 51 (1958), S. 59; Z. Urol., 57 (1958), S. 61. — Gütterer, W. u. Hermanek, P.: Urol. int. (Basel), 4 (1957), S. 164). — Haubrich, R. u. Thurn, P.: Fortschr. Röntgenstr., 78 (1953), S. 719. — Henning, O.: Z. Urol., 47 (1954), S. 493. — Holder, E.: Langenbecks Arch. klin. Chir., 272 (1952), S. 719. — Hudson, H. C.: J. Urol., 75 (1956), S. 21. — Janker, R.: Röntgenpraxis, 8, 11 (1936), S. 721. — Kempf, F. K.: Virchows Archiv path. Anat., 328 (1956), S. 182. — Klosterhalfen, H. Z.: Urol., 51 (1958), S. 415. — Lebbin: Chirurg, 20 (1949), S. 101. — Luteyer, W.: Ärztl. Wschr., 12 (1959), S. 221. — Reinhold: Z. Urol., 37 (1943), S. 36. — Rosenstein, A.: Z. Urol., 15 (1921), S. 447. — Bübe, W.: Med. BD Roche, 5 (1959), S. 25. — Ruland, L. u. Jötten: J. Chirurg., 8 (1956), S. 370. — Rupp, H.: Amer. J. Urol., 55 (1949), S. 1. — Saegesser, M.: Spez. Chir. Ther. (1957). — Scholl, J.: Amer. med. Ass., 136 (1945), S. 4. — Schulte, T. L. u. Emmett, J. K.: J. Urol., 42 (1939), S. 215. — Sickinger, K. u. Suchowski, G.: Z. Urol., 44 (1951), S. 605. — Steinbach, H. L., Lyon, R. P., Smith, D. R. u. Miller, E. R.: Radiology, 59, 2 (1952), S. 167. — Steinbach, H. K. u. Smith, D. R.: Arch. Surg. Chicago, 70 (1955), S. 161. — Uhlir, K.: Z. Urol., 45 (1952), S. 753. — Ultzmann, H.: Z. Urol., 44 (1951), S. 202. — Ungeheuer, E.: Z. Urol., 46 (1953), S. 652. — Vahlensieck, W.: Münch. med. Wschr., 101 (1959), S. 229. — Weber, H. F.: Wien. med. Wschr., 105 (1955), S. 135. — Wildbolz, H.: Lehrbuch d. Urol. Springer-Verlag (1934). — Wöller, A.: Z. Urol., 46 (1953), S. 668. — Zoedler, D.: Z. Urol., 51 (1958), S. 110.

Anschr. d. Verff.: Dres. med. Vahlensiek, W., z. Z. Gladbeck, St. Barbara-Hospital und Dr. med. van de Weyer, K. H., Bonn, Strahlenklinik Prof. Dr. Dr. h. c. *Janker.*

DK 616.38 - 006 - 031.24 - 079.4

Aus der Werksärztlichen Abt. der Raffinage Shell, Berre-L'Etang B. d. R., France (Leitender Arzt: Dr. med. *A. Buffet*)

Magenresektion und Arbeitsfähigkeit

von A. BUFFET

Zusammenfassung: In Berre (Département des Bouches-du-Rhône/ Frankreich), im Petroleumwerke der Firma Shell Berre und in deren chemischer Fabrik, wurden statistische Untersuchungen angestellt, um den Einfluß der in diesen Werken vorhandenen Lebens- und Arbeitsverhältnisse auf die Entstehung, Behandlung und Genesung von Magenkrankheiten festzustellen. — Es handelte sich vor allem darum, die Beziehungen zwischen Schichtarbeit und Magenkrankheiten aufzufinden.

Als Ergebnisse zeigten sich:

1. daß Magengeschwüre bei Schichtarbeitern ebenso häufig wie bei sonstigen Arbeitern auftreten;

2. daß die Modernisierung der Werke in bezug auf ärztliche Betreuung und auf Beköstigung der Belegschaften eine Verringerung der Zahl der Magenkranken herbeigeführt hat;

3. daß der Schichtarbeit kein hemmender Einfluß auf die Genesung der in Behandlung befindlichen Magenkranken zugeschrieben werden kann;

4. daß die Zahl der Magenresezierten unter Schichtarbeitern etwas höher ist als unter sonstigen Werktätigen;

5. daß aber Magenresezierte nicht als körperlich reduziert betrachtet werden dürfen, da für die meisten die Magenresektion die Wiederaufnahme der früheren Beschäftigung nicht verhindert.

Summary: In the Shell Berre refinery as well as in the chemical works at Berre (Département des Bouches du Rhone, France), statistics have been lately worked out about the influence exerted by living and working conditions inside the factories on the occurrence, treatment and curing of stomach trouble.

It was chiefly a question of throwing light on possible links between shiftworking and stomach trouble.

The upshot of this statistical research shows that:

1. There are as many cases of stomach ulcers among shiftworkmen as among other workmen;

2. The modernization of the plants, as far medical tending and diet for the staff were concerned, caused the number of patients having stomach trouble to decrease;

3. Shiftworking cannot be made responsible for any baleful influence whatever on the recovering of the patients treated for stomach trouble;

4. The number of patients having undergone gastrectomy is slightly higher among shiftworkmen than among other employees;

5. Such patients cannot be regarded as physically handicapped, since most of them have proved able to resume their former activities after the operation.

Résumé: A la raffinerie Shell Berre et à l'usine chimique de Berre, des statistiques ont été récemment dressées afin de déterminer l'influence exercée par les conditions de vie et de travail à l'intérieur de ces usines sur l'apparition, le traitement et la guérison des maladies d'estomac.

Il s'agit surtout de mettre en évidence les rapports éventuels entre le travail en équipes de quarts et les maladies d'estomac.

Le résultat de cette enquête statistique nous montre que:

1. Il y a autant de cas d'ulcères d'estomac parmi les travailleurs de quart que parmi les autres ouvriers;

2. La modernisation des usines, en ce qui concerne les soins médicaux et le régime alimentaire, a entraîné une diminution du nombre de malades souffrant de l'estomac;

3. Le travail en équipes de quart ne constitue pas une entrave au rétablissement des malades souffrant de l'estomac;

4. Le nombre des malades ayant subi une gastrectomie est légèrement plus élevé chez les ouvriers des équipes de quart que chez les autres ouvriers;

5. On ne doit pas considérer les gastrectomisés comme des diminués physiques, puisque la plupart d'entre eux ont prouvé qu'ils étaient capables de reprendre leurs activités antérieures après l'opération.

Folgende Statistiken wurden im Petroleumwerk der Firma „Shell-Berre" und in der chemischen Fabrik in Berre (Département des Bouches-du-Rhône, Frankreich) ausgearbeitet. In diesen Werken sind zirka 1900 Arbeiter beschäftigt.

Die den besagten Werken zufallenden Aufgaben lassen sich auf folgende Weise unterscheiden:

einerseits die Destillation und die Reinigung von Petroleumerzeugnissen;

andererseits die Herstellung von Azeton und Lösungsmitteln als Industrieerzeugnissen sowie von synthetischem Harz und Reinigungsmitteln.

In den Belegschaften finden selten Wechsel statt. — Wir stellten ferner fest, daß jedermann sich regelmäßig bei den vorschriftsgemäß durchgeführten ärztlichen Untersuchungen meldet und daß, wenn Erkrankungsfälle sich einstellen, die Betreffenden in die Betriebskrankenstube oder in die ihr zugehörige Pflegeanstalt eingeliefert werden, deshalb hatten wir die Möglichkeit, genaue Ermittlungen anzustellen.

Unter den bereits erwähnten 1900 Werktätigen arbeiten ungefähr 850 in 3 Schichten, von 4 Uhr morgens bis Mittag, von Mittag bis 8 Uhr abends und zuletzt von 8 Uhr abends bis 4 Uhr morgens). Die übrigen 1050 sind nur in den üblichen Arbeitszeiten tätig.

Das durchschnittliche Alter in beiden Belegschaften ist 36 Jahre.

Um unsere Studie in klaren Umrissen darzustellen, haben wir die Magenkrankheiten in drei Gruppen aufgeteilt:

1. Magen- und Verdauungskrankheiten sehr verschiedener Ursachen.

2. Magengeschwüre, die durch Röntgenbeobachtungen endgültig festgestellt wurden und zur Zeit entweder geheilt oder noch in Behandlung sind.

3. Magenresektion als Folge eines Magengeschwürs.

Die beiden ersten Gruppen wollen wir nur kurz betrachten; wir werden uns ausführlicher mit der dritten befassen, d. h. mit derjenigen, die alle Magenresezierten umfaßt.

1. Dyspepsie.

Die Zahl der an Verdauungsschwäche Leidenden kann nur annähernd geschätzt werden. Es sind ungefähr 7—8%. Die Betreffenden spüren bisweilen, und zwar unregelmäßig, Schmerzen, die sie als Magenbrennen oder Magendrücken bezeichnen.

Es steht einwandfrei fest, daß die Zahl derer, die nach den Mahlzeiten zur Krankenstube kamen, um doppelkohlensaures Natron oder einen Infus einzunehmen oder sogar um sich für

eine Stunde hinzulegen, sich beträchtlich verringert hat. Diese neue Sachlage läßt sich unwiderlegbar auf drei Tatsachen zurückführen:

1. Den Belegschaften wurde zahnärztliche Behandlung innerhalb der Werke ermöglicht. Jeden Tag kommt ein Zahnarzt, der über tadellose Gerätschaften verfügt. Pflege und Behandlung erfolgen kostenlos, während der üblichen Arbeitszeit.

2. Die Betriebsverwaltung hat die bisherige Kantine durch ein modernes Restaurant ersetzt, wo jeder sich selbst bedient und seine Speisen wählt. Somit ist nun jedermann durchaus in der Lage, Diät zu halten oder seinem Appetit gemäß zu essen.

3. Bei den vorschriftsgemäß durchgeführten ärztlichen Untersuchungen gibt der Betriebsarzt den an Verdauungsschwäche Leidenden Ratschläge für die Diätetik.

2. Magenulkus.

Unglücklicherweise verhält es sich anders in den Fällen der an Magengeschwüren Leidenden. Da gewinnt man den Eindruck, daß die oben angeführten Maßnahmen keine Verbesserung bezüglich des Auftretens und der Entwicklung der Magengeschwüre herbeigeführt haben.

Wir haben zur Zeit 51 solche Fälle (2,7%) der Belegschaften.

Diese Magengeschwüre sind zum Teil durch ärztliche Behandlung geheilt worden. Einige werden zur Zeit noch behandelt und können eine Magenresektion unvermeidlich machen.

Hier entstehen zwei Fragen:

1. Wird die Entstehung eines Magengeschwürs durch die auf die Erfordernisse der Schichtarbeit zurückzuführende Unregelmäßigkeit der Eßzeiten begünstigt?

Wir haben 22 Fälle unter den Schichtarbeitern und 29 unter denen, die in den üblichen Arbeitszeiten beschäftigt sind, zu verzeichnen. Diese Zahlen ergeben folgende, fast gleiche Prozentsätze: 2,6 und 2,7 in beiden Teilen der Gefolgschaften.

2. Lohnt es sich überhaupt, einen an einem Magengeschwür Leidenden zu behandeln, solange er weiter in Schichten arbeitet?

In solchen Fällen wird die folgende Methode angewandt:

Es wird versucht, die Behandlung bei fortgesetzter Schichtarbeit durchzuführen; falls es mißlingt, was selten vorkommt, schaltet der Betreffende auf die gewöhnliche Arbeitszeit um, und zwar gewöhnlich für drei Monate.

3. Magenresektion.

Diese Gruppe schien uns besonders bedeutsam zu sein: Wie wir es am Anfang dieser Studie bereits unterstrichen, arbeitet über ein Drittel der Belegschaften in Schichten. Diese Werktätigen befassen sich mit der Herstellung der fertigen Erzeugnisse; die meisten sind also Facharbeiter, deren Löhne oft sehr hoch sind und die deshalb nur schwerlich mit entsprechenden Stellungen in die normale Arbeitszeit eingegliedert werden können.

Dementsprechend hatten wir eine Aufgabe zu lösen: Vermag ein wegen eines Ulkusleidens der Magenresektion unterzogener Arbeiter seine frühere Beschäftigung, gegebenenfalls seinen Schichtdienst, wiederaufzunehmen, oder sollen wir ihn eher als körperlich Geschwächten betrachten, der einer beruflichen Umschulung bedürftig sei?

Unsere Statistiken lauten folgendermaßen:

Unter den 1900 Werktätigen befinden sich 49 Magenresezierte, das heißt 2,5%, von denen sechs infolge einer Magenoperation unverzüglich der Magenresektion unterzogen werden mußten.

Vor der Operation spürten diese Magenresezierten bisweilen Magenschmerzen, im Durchschnitt seit vier Jahren.

Von diesen 49 Werktätigen waren 27 in Schichten beschäftigt, beziehungsweise waren sie es zur Zeit ihrer Erkrankung oder hatten früher schichtweise gearbeitet. Diese Zahl stellt ungefähr 3,1% der Schichtarbeiterzahl dar.

Sechs von ihnen wurden in die normale Arbeitszeit eingegliedert; die anderen 21 waren aber imstande, ihre vorherige Beschäftigung in unveränderten Umständen wiederaufzunehmen. Diese Wiederaufnahme der Arbeit in den Schichten erfolgte entweder sofort nach der Magenresektion, oder nachdem der Betreffende einen, bzw. zwei Monate in den gewöhnlichen Arbeitszeiten beschäftigt worden war.

Von diesen 49 Werktätigen waren also 22 in den gewöhnlichen Arbeitszeiten beschäftigt. 17 von ihnen vermochten es, ihre frühere Arbeit fortzusetzen, und fünf waren sogar imstande, auf die Schichtarbeit umzuschalten.

87% dieser Magenresezierten waren also fähig, ihre frühere Beschäftigung wiederaufzunehmen oder konnten sich sogar einer Beschäftigung widmen, die man ihnen vor der Operation nicht zugemutet hatte.

Zur Ätiologie:

Etwaiger Alkoholgenuß, der Zustand der Zähne oder die Ernährung haben die Entwicklung des Ulkusleidens offensichtlich nicht beeinflußt.

15% der Betreffenden waren Trinker, und zwar handelte es sich um Leute, die täglich über ein Liter Wein und mehrere „Apéritifs" zu sich nahmen. Daran hat sich auch nach der Operation nichts geändert.

30% hatten gute Zähne.

30% hatte ein genügendes Kauvermögen.

50% hatten schlechte Ernährungsgewohnheiten, die sie in ihrer Mehrheit behalten haben.

Es sei auch bemerkt, daß 10% dieser Leute fünf Jahre in Kriegsgefangenschaft verbracht hatten.

Die Magenresezierten waren in allen Abteilungen der Werke tätig, und zwar in denjenigen, die sich mit der Herstellung im engeren Sinne befassen, und in anderen, denen die Instandhaltung des Geräts obliegt, sowie in Betriebs-Werkstätten oder in Büros.

Die Tatsache, daß manche in der Stadt, andere auf dem Land ansässig waren, scheint ebenfalls nicht bedeutsam.

Alter der Magenresezierten:

20% zwischen 20 und 30 Jahren
50% zwischen 30 und 40 Jahren
30% zwischen 40 und 50 Jahren

Folgen der Operation:

70% befinden sich jetzt in einem ausgezeichneten gesundheitlichen Zustand. Bei 10% war die Besserung nicht von der Hand zu weisen. 13% leiden weiter an schweren Verdauungsstörungen, die mit ihrem schlechten Allgemeinzustand zusammenhängen, und sind tatsächlich körperlich beeinträchtigt.

Wir wollen zuletzt noch erwähnen, daß 10% dieser Leute sich binnen drei Jahren nach der Operation als Lungentuberkulöse entpuppt haben. Bei keinem war aber die geringste Anlage zur Tuberkulose vorhanden gewesen; innerhalb eines Jahres waren sie alle gänzlich geheilt.

Vergleiche: Es wäre etwas schwierig, Vergleiche mit anderen Werken zu ziehen, denn die Arbeitskräfte, die Arbeits- und Lebensverhältnisse sowie das durchschnittliche Alter sind verschieden.

Unsere Schlußfolgerungen:

1. Magengeschwüre entstehen nicht häufiger bei Schichtarbeitern als bei anderen, in den üblichen Arbeitszeiten beschäftigten Werktätigen.

2. Die Zahl der Magenresezierten ist etwas höher in der ersten Gruppe als in der zweiten.

3. Vor allem wollen wir aber mit Nachdruck darauf bestehen, daß Magenresezierte allgemein nicht als körperlich reduziert betrachtet werden dürfen; denn 87% unserer Pat. waren durchaus imstande, ihre frühere Tätigkeit wiederaufzunehmen.

Anschr. d. Verf.: Dr. med. André Buffet, Service médical Cie Raffinage Shell-Berre, Berre-L'Étang (B. d. R.) (Frankreich).

DK 616.33 - 089.87 - 036.8

Aus der Chirurgischen Universitätsklinik Padua (Vorstand: Prof. Dr. med. *Vittorio Pettinari*)

Akute Pankreatitis und Pankreatose

von EDGAR PIZZECCO

Zusammenfassung: Die akuten Pankreaserkrankungen sind auf Grund ihrer anatomischen, ätiologischen und klinischen Besonderheiten diagnostisch schwer zu erkennen. Nichtsdestoweniger ermöglichen die klinischen Beobachtungen, die funktionellen Testproben, die Laboratoriumsuntersuchungen und die genaue Kenntnis der Syndrome des akuten Abdomens dem aufmerksamen Beobachter eine exakte Diagnose.

Sobald festgestellt ist, daß eine Erkrankung der Bauchspeicheldrüse vorliegt, ist es für den Verfasser auf Grund klinischer Beobachtungen und ätiologischer Überlegungen durchaus möglich, bei der gemeinhin als akute Pankreatitis bezeichneten Krankheit zwei verschiedene Krankheitsformen zu diagnostizieren.

Unter der akuten Pankreatitis versteht man heute sowohl die echte „Pancreatitis acuta" als entzündliche Form, als auch die akute hämorrhagische Nekrose oder „akute Pankreatose" als ausgesprochen degenerative Form.

Der Verfasser besteht darauf, diese beiden Formen streng auseinanderzuhalten, weil die terminologische und pathologisch-anatomische Unterscheidung einer deutlichen und leicht feststellbaren klinischen Symptomatologie entspricht und daher auch die Therapie dementsprechend verschieden sein muß.

Summary: Acute illnesses of the pancreas are difficult to recognize diagnostically due to their anatomical, etiological and clinical peculiarities. Nevertheless, the clinical observations, the functional test samples, the laboratory investigations, and the exact knowledge of the syndromes of the acute abdomen make it possible for the attentive observer to make an exact diagnosis.

As soon as it has been determined that there is an illness of the pancreas, the author is, on the basis of clinical observations and etiological considerations, quite able, to diagnose two different types of disease in the illness commonly termed actute pancreatitis.

By the term of acute pancreatitis, one means today both the genuine "pancreatitis acuta" in the inflammable form, and the acute haemorrhagical necrosis or "acute pancreatosis" in the definitely degenerative form.

The author insists on distinguishing these two forms strictly because the terminological and pathologico-anatomical differentiation corresponds to a distinct and easily determinable clinical symptomatology. Therefore, the therapy must be different accordingly.

Résumé: Les affections aiguës du pancréas sont difficiles à diagnostiquer en raison de leurs particularités anatomiques, étiologiques et cliniques. Il n'en est pas moins que l'observateur attentif est à même de formuler un diagnostic précis grâce aux observations cliniques, aux épreuves fonctionnelles, aux recherches de laboratoire et à la connaissance précise des syndromes d'un état abdominal aigu.

Dès qu'une affection du pancréas a été constatée, l'auteur estime parfaitement possible, sur la base d'observations cliniques et de considérations étiologiques, de diagnostiquer deux formes différentes dans l'affection couramment désignée sous le nom de pancréatite aiguë.

Sous le nom de pancréatite aiguë, on entend aujourd'hui aussi bien la « Pancréatitis acuta », en tant que forme inflammatoire, qu'également la nécrose hémorragiqué aiguë ou « pancréatose aiguë » en tant que forme dégénérescente caractérisée.

L'auteur tient absolument à distinguer strictement l'une de l'autre ces deux formes, parce que la différentiation terminologique et anatomo-pathologique répond à une symptomatologie clinique nette et facilement constatable et que, pour cette raison, la thérapeutique, elle aussi, doit s'adapter à cette différence.

Die akuten Pankreaserkrankungen geben häufig Anlaß zu Unklarheiten und Irrtümern, sowohl was ihre systematische Beschreibung als auch ihre Diagnostik betrifft. Dies ist bedingt teils durch die Lage des Pankreas selbst, teils durch seine anatomisch-physiologischen Beziehungen zu anderen Organen und nicht zuletzt durch die Unbeständigkeit der diagnostischen Werte bei den funktionellen „Tests" und durch die relative Seltenheit der akuten Pankreaserkrankungen im Gegensatz zu denen der anderen Organe des Abdomens. Besonders wichtig erscheint es uns, auf den Unterschied zwischen den **entzündlich-akuten Formen** (Pankreatitis) und den **degenerativ-akuten Formen** (Pankreatose) hinzuweisen *(Pettinari)*.

Dieser terminologischen und pathologisch-anatomischen Unterscheidung entsprechen nämlich ein häufig ausgesprochener und leicht feststellbarer Unterschied der klinischen Symptome und der therapeutischen Richtlinien.

Bei der **akuten Pankreatitis** herrschen die entzündlichen Prozesse vor, während die nekrotisierende Wirkung der Pankreasfermente nicht oder nur sekundär aufscheint. Die akute Pankreatitis ist meist bakteriellen Ursprungs. Ihr seltenes Auftreten erklärt sich aus der Tatsache, daß die normale Bauchspeicheldrüse gegen bakterielle Infektionen äußerst refraktär ist und große Abwehrkräfte besitzt.

Das Tierexperiment hat gezeigt, daß es sehr schwer ist, eine echte Pankreatitis hervorzurufen, selbst wenn man hoch virulente Bakterien verwendet, Traumen oder sonstige Verletzungen im Pankreas setzt, ja selbst wenn man diese Experimente mit auf Pankreas gezüchteten Bakterien durchführt.

Auch beim Menschen haben die pathologisch-anatomischen und klinischen Beobachtungen ähnliche Verhältnisse ergeben, Trotz der häufigen, in das Pankreas perforierten Magen- und Zwölffingerdarmgeschwüre sind die direkten Pankreasläsionen, selbst durch besonders virulente Bakterien, streng umschrieben, und nur ausnahmsweise kommt es zu Phlegmonen und Abszessen in der Bauchspeicheldrüse.

Wenn man eine infektiöse Entstehung der entzündlichen Pankreaserkrankungen annimmt, so kann diese über den Lymphweg oder durch Übergreifen aus Nachbarorganen er-

folgen, wie es die vermutliche Mitbeteiligung der Bauchspeicheldrüse bei akuten und chronischen Entzündungen der Gallenwege zu beweisen scheint.

Diese Mitbeteiligung, welche im allgemeinen auf Beobachtungen während der Operation beruht, ist aber eher eine scheinbare als eine wirkliche, was 200 Pankreas-Biopsien, die bei den verschiedensten Erkrankungen der Gallenwege systematisch vorgenommen wurden, beweisen, da sie diesbezüglich ein negatives Resultat ergaben *(Pettinari)*. Außerdem ist die Beteiligung des Pankreas an akuten Entzündungen gegenüber den häufigen Entzündungen der Leber und der Gallenwege äußerst selten.

Zwischen den Lymphwegen der Gallenblase und denen des Pankreas fehlt jede Verbindung *(Kodama)*. Die von vielen Autoren bei akuten und chronischen Erkrankungen der Gallenwege beschriebene sogenannte Kephalo-Pankreatitis ist ein streng lokalisierter chronischer Prozeß, mit vorwiegender Lokalisation im Bereich des Choledochus. Die scheinbare Volumenvergrößerung des Pankreaskopfes ist im allgemeinen durch eine Hyperplasie und Hypertrophie der Lymphdrüsen dieser Region gegeben.

Die bei diesen Fällen systematisch durchgeführten Biopsien bestätigen stets, daß das Pankreas selbst vom Krankheitsgeschehen nicht befallen ist oder nur umschriebene und geringfügige Läsionen aufweist.

Die sehr seltene Infektion des Pankreas über den Blutweg (Pneumonie, grippale Infekte, Puerperalfieber, Typhus, Dysenterie, epidemische Parotitis, Mastitis suppurativa) ist durch klinische und pathologisch-anatomische Untersuchungen als eitrige Lokalisation im Pankreas infolge von Septikämie und Pyämie bestätigt worden.

Im Gegensatz dazu finden wir bei den **akuten Pankreatosen** als ursprüngliche und vorherrschende Veränderungen die degenerativen Prozesse, und zwar hauptsächlich die mit Hämorrhagie verbundene Nekrose. Diese Veränderungen müssen vorwiegend als Folge der Verdauungstätigkeit der Pankreas-Enzyme angesehen werden. Im Anfangsstadium ist dieser Prozeß ein aseptischer, und die drei Verdauungsenzyme werden durch eine der zahlreichen Kinasen im Bereich des Pankreas aktiviert.

Die pathogenetischen Theorien der akuten Pankreatose (schwere hämorrhagische Nekrose) sind bekannt. Wir wollen hier nicht näher auf sie eingehen und erinnern nur an die Theorien des gemeinsamen Duktus, der Stauung, der Gefäßreflexe, der allergischen oder neurogenen Ursachen usw.

Der Zusammenhang zwischen Alkoholismus und Pankreaserkrankungen, auch ohne gleichzeitige Erkrankung der Gallenwege, ist erwiesen. Über das Entstehen dieses Krankheitsprozesses ist man sich noch nicht einig. Man nimmt an, daß der Alkohol eine stimulierende Wirkung auf die Pankreassekretion ausübt. Nach einigen Autoren ist diese Wirkung eine direkte, nach anderen hingegen ist sie eine indirekte, und zwar verursacht der Alkohol entweder in der Duodenalschleimhaut eine Hypersekretion von Sekretin, oder aber er ruft eine Hypersekretion der Magensäure hervor.

Wenn bei Hypersekretion der Bauchspeicheldrüse der Abfluß erschwert ist (Steinbildung, Ödeme, Metaplasie), kann dies eine Pankreatitis zur Folge haben. *McGowan und Mitarb.* haben bewiesen, daß sowohl der Alkohol als auch die Magensäure im Duodenum einen heftigen Spasmus des Sphinkter *Oddi* hervorrufen, so zwar, daß der Alkohol sowohl über den Weg Sekretinsäure als auch über den direkten Sphinkterspasmus den Abfluß verhindert.

Wir müssen auch der Konstitution der Patienten eine gewisse Bedeutung beimessen. Es erkranken vorwiegend Fettleibige, starke Esser und Trinker. Allerdings beobachtet man auch, besonders bei männlichen Patienten, einen gewissen Prozentsatz von mageren und asthenischen Kranken mit ausgesprochenen neurovegetativen Störungen und Dysthyreoidismus. — Bekanntermaßen werden gerade starke Esser und Trinker von Gallenerkrankungen, alimentären Intoxikationen und chronischen Magen-Darm-Störungen befallen.

Die pathologisch-anatomische Unterscheidung zwischen Pankreatitis und Pankreatose ist leicht und eindeutig, mit Ausnahme eines ödematösen Vorstadiums, das bei beiden Formen gleich ist. Bei der **akuten Pankreatitis** kann der entzündliche Prozeß in zwei Formen auftreten, und zwar als akute interstitielle Form und als akute suppurative Form, welch letztere diffus (Pankreas-Phlegmone) oder umschrieben (Pankreas-Abszeß) sein kann.

Sowohl bei der Pankreatitis als auch bei der Pankreatose beobachten wir im Vorstadium der Krankheit ein Ödem.

Es kann frühzeitig auftreten und rasch vorübergehen und ist schwer feststellbar. Es kann außer dem Pankreas auch seine Kapsel, das hintere Peritoneum und das Mesenterium befallen. Die Gewebe erscheinen angeschwollen und gelatinös mit kleinen Blasen. Gleichzeitig bildet sich Flüssigkeitserguß in der Bauchhöhle.

Die mikroskopische Untersuchung der Bauchspeicheldrüse in diesem Stadium ergibt eine Flüssigkeitsdurchtränkung im interlobulären Interstitium und, in fortgeschrittenerem Stadium, auch in den Azini. Manchmal findet man kleinere verstreute Infiltrate in amorpher Substanz, Gefäßektasien und Zellvergrößerungen der Zellkerne und des Protoplasmas (Abb. 1)*).

Selten tritt das Ödem isoliert auf, meistens finden wir kleine verstreute nekrotische Herde.

Früher, und teilweise auch heute noch, haben einige Autoren das Pankreasödem sowohl klinisch wie auch pathologisch-anatomisch als abgeschlossenes charakteristisches Krankheitsbild betrachtet.

Unsere Schule vertritt diese Meinung nicht, weil das Pankreasödem keine spezifische Erscheinung ist, verschiedene Ursachen haben kann und sowohl bei der Pankreatose als auch bei der eigentlichen Pankreatitis im Anfangsstadium vorhanden ist und auch bei gewissen Vergiftungserscheinungen auftreten kann (*Collade* und *Pettinari*).

Wir sehen im Pankreasödem das erste Krankheitszeichen als Vorstadium verschiedener Läsionen. Es kann sich vollkommen zurückbilden und abheilen. Es kann aber auch, unter der Einwirkung des durch die Kinase aktivierten Trypsinogens zur Zellnekrose führen und das tragische Bild der akuten Pankreaserkrankung hervorrufen. Die **akute interstitielle Pankreatitis** *(Pettinari,* 1936) ist ein akuter exsudativ-entzündlicher Prozeß, welcher der sogenannten interstitiellen Pankreatitis der amerikanischen Autoren *(Elman)* nicht gleichzusetzen ist, da sie diese Bezeichnung bei Pankreasödem anwenden.

Die Drüse zeigt Volumenvergrößerung, weinrote Farbe und gelatinöses Aussehen. Im mikroskopischen Bild sehen wir eine starke, diffuse Infiltration von polynukleären Leukozyten, die in die Kapsel, zwischen und in die Lobuli (Abb. 2) und, in einem vorgeschrittenerem Stadium, auch tief zwischen die Drüsenschläuche eindringen, welche sie auseinanderdrängen, ohne jedoch hämorrhagische oder nekrotische Herde zu bilden (Abb. 3).

Wichtig ist außerdem, daß die Drüsengänge erhalten sind, mit gut färbbarem Epithel und ohne Zellverlust, mit vollkommen normaler

*) Die Abb. befinden sich auf S. 787.

Wand ohne amorphe Ausgüsse und ohne Zellelemente im Lumen. Es besteht der Eindruck, daß die allgemeine leukozytäre Infiltration rings um die Drüsengänge viel weniger ausgeprägt sei.

Meistens bildet sich dieser Zustand der Pankreaserkrankung wieder zurück, er kann aber auch in die diffuse oder umschriebene Form der Pankreatitis übergehen.

Die **akute diffuse eitrige Pankreatitis** oder Pankreas-Phlegmone ist äußerst selten. Sie entsteht durch eine massive diffuse pyogenetische Invasion, und ihre Prognose ist sehr schlecht. Einige Autoren haben eine gewisse Anzahl von akuter lokalisierter Pankreatitis mit Abszeßbildung beschrieben. Der Abszeß kann sich unter medikamentöser Einwirkung spontan zurückbilden. Es können sich auch Pseudozysten entwickeln, oder aber der Abszeß kann in die Bauchhöhle durchbrechen und dann zu einer diffusen Peritonitis führen.

Bei der **akuten Pankreatose** hingegen sind die hauptsächlichsten Veränderungen das Ödem, die Nekrose, die Hämorrhagie und die Fettnekrose. Es überwiegt stets das Bild der Nekrose, die immer mehr oder weniger mit Hämorrhagie verbunden ist und deren geringeres oder stärkeres Vorhandensein die rote oder schwärzliche Farbe eines umschriebenen Teiles der Drüse oder der ganzen Bauchspeicheldrüse bestimmt.

Die Schnittfläche zeigt verstreute hämorrhagische Zonen, durchsetzt von größeren oder kleineren umschriebenen grauen, zerfallenden Flecken, die nekrotische Gewebszonen mit Tendenz zur Sequestration oder zur Kolliquation aufweisen.

Dies kann zur Absonderung weiter Zonen und zur Bildung von Pseudozysten oder, durch sekundäre Infektion, zur Abszeßbildung führen. Der Krankheitsverlauf kann auch das Peritoneum, das Mesenterium und die Kapsel befallen, und die Gewebe können dann durch die diffuse hämorrhagische Infiltration ein fleckiges Aussehen zeigen. In der Bauchhöhle kann ein geringes trübes oder hämorrhagisches Exsudat vorhanden sein.

Im histologischen Bild beobachtet man eine weitgehende Veränderung in der Organstruktur. Es wechseln Zonen von Zellnekrose mit zerstörten Nuklei, Vakuolisation und zerstörtem Protoplasma und Bindegewebe mit weniger befallenen Teilen ab, wo wir Gefäßläsionen, Thrombosen und Zellveränderungen mit pyknotischen und zertrümmerten Nuklei vorfinden. Verstreut findet man hämorrhagische Infiltrationen ohne Strukturläsion oder bedeutende Zellveränderung, die sich mit hämorrhagisch-nekrotischen Zonen abwechseln (Abb. 5).

Die *Langerhans*schen Inseln und die Drüsengänge werden nicht so leicht von der Nekrose erfaßt. Die durch das sekundäre Freiwerden von Lipase sich bildende **Fettgewebsnekrose** ist, obwohl sehr charakteristisch, bei hämorrhagischer Nekrose nicht immer vorhanden. Sie erscheint hauptsächlich auf der Oberfläche des Mesenteriums, des Omentums und auf dem peritonealen Fettgewebe sowie auf der Pankreaskapsel und im Innern der Drüse. Sie besteht in einer Aussaat kleiner Knoten und weißlicher oder gelblicher wachstropfenähnlicher Flecken, die mitunter von einem entzündlichen Rand umgeben sind. Die Fettgewebsnekrose ist häufig von kleinen nekrotischen Zonen durchsetzt. Das histologische Bild zeigt eine amorphe Masse, in die manchmal Fettsäure-Kristalle eingestreut sind und die von einem Infiltrat roter und weißer Blutkörperchen umgeben ist (Abb. 6).

Symptomatologie

Das klinische Bild der **akuten Pankreatitis** ist das eines akuten Abdomens. Es beginnt plötzlich mit heftigen Schmerzen im Epigastrium, die gürtelförmig zum Rücken ausstrahlen. Gleichzeitig, meist nach Schüttelfrost, steigt die Temperatur auf 39 bis 40°, bleibt im Anfangsstadium (akute interstitielle Pankreatitis) konstant und, wenn es zur Suppuration kommt (eitrige Pankreatitis), nimmt sie intermittierenden Charakter an. Erbrechen ist fast immer vorhanden, zuerst werden Speisen, dann Galle erbrochen. Stuhlverstopfung. Der Patient wird unruhig, das Aussehen ist ein septisches, die Zunge ist trokken und der Puls klein und frequent. Der sehr schmerzhafte Leib ist kontrahiert und bretthart. Die Dämpfungszone der Leber ist erhalten, kein freies Gas in der Bauchhöhle. Im ersten Stadium der Erkrankung keine Blutdrucksveränderung. Der Amylase-Test ist nicht konstant. Im Blutbild zunehmende Leukozytose mit ausgesprochener Neutrophilie.

Wenn der Krankheitsprozeß in die eitrige diffuse Form übergeht, verschlechtert sich das klinische Bild sehr schnell, und jede therapeutische Maßnahme erweist sich als nutzlos.

Mitunter können nach einigen Tagen die akuten Krankheitserscheinungen teilweise abflauen und der Allgemeinzustand sich scheinbar bessern. Die Temperatur wird intermittierend. Der Schmerz im Epigastrium und seine Ausstrahlung nach links sowie der brettharte Leib bestehen weiterhin. Die beiden oberen Quadranten des Abdomens schwellen an, und bei der Palpation hat man den Eindruck vom Vorhandensein eines in der Tiefe liegenden Tumors, dessen untere Begrenzung das tympanitische Colon transversum ist. Die Leukozytose ist sehr ausgesprochen (25 000 bis 30 000). In diesem Fall bildet sich ein **Pankreasabszeß,** der durch therapeutische Maßnahmen sich langsam zurückbilden oder sich zur Pseudozyste entwickeln kann. Er kann auch perforieren und eine Peritonitis hervorrufen.

Im Gegensatz zu der oben beschriebenen Symptomatologie der akuten Pankreatitis, bei welcher ein ausgesprochener lokaler Befund die Diagnose stützt, wird die **akute Pankreatose** vorwiegend von den allgemeinen und subjektiven Symptomen beherrscht. Der entsprechende Lokalbefund ist relativ gering: Es treten plötzlich starke, stechende Schmerzen auf, die vom Epigastrium zum Rücken und manches Mal auch in die Fossae iliacae ausstrahlen. Die Ausstrahlung der Schmerzen ist je nach der befallenen Zone der Bauchspeicheldrüse verschieden: gegen die rechte Schulter bei isolierter Lokalisation im Pankreaskopf, während bei Läsionen des Pankreaskörpers die Schmerzen nach links und bei Läsionen im Pankreasschwanz gegen die linke Hüftgegend ausstrahlen. Häufig beobachtet man Erbrechen, das zunächst alimentär, später gallig-wäßrig ist. Das starke Erbrechen kann lange anhalten. Der paralytische Ileus, die Diarrhoe, der Meteorismus sind nicht immer vorhanden. Die Temperatur ist nicht sehr hoch, der Puls ist klein, frequent, fadenförmig. Diskordanz zwischen Puls und Temperatur. Der Allgemeinzustand ist sehr schlecht; Kollapserscheinungen und Kreislaufstörungen mit peripherer Zyanose.

Besondere Krankheitszeichen können sein: zyanotische Flecken, vorwiegend periumbilikal *(Halsteadt),* ekchymotisches Dreieck mit Spitze zum Nabel und Basis gegen die beiden Spinae iliacae *(Turner),* gelbliche Verfärbungen um den Nabel und gegen die Hüften *(Gej-Turner)* und bläuliche Verfärbung um den Nabel *(Cullen).* Der Patient macht einen schwer leidenden Eindruck, Schweißausbrüche, Angstzustände. — Diesem so eindrucksvollen subjektiven Bild entspricht ein für die Diagnose charakteristischer und richtungsweisender lokaler Befund. Eine gründliche und delikate Untersuchung des Abdomens ergibt ein äußerst wichtiges Symptom: Das Epigastrium ist schmerzhaft, und die Bauchwand setzt dem tastenden Finger Widerstand entgegen, aber wenn wir vorsichtig weiteruntersuchen, erkennt man, daß keine eigentliche Kontraktion, d. h. daß der für die akut-entzündlichen Prozesse des Peritoneums charakteristische brettharte Leib nicht vorhanden ist und die untersuchende Hand in die Tiefe dringen kann. Erst in zweiter Linie bildet sich die Schwellung im Epigastrium und die Kontraktion aus.

Die für die Diagnose wichtigsten Laboratoriumsresultate sind die Leukozytose (sie zeigt schon früh erhöhte Werte, aber im allgemeinen nicht mehr als 15 000 bis 20 000), und die positive Amylasämie (Werte über 400 bis 500 Einheiten sind nach *Somogyi* Anzeichen einer schweren Pankreopathie).

Therapie

Die Behandlung der Pankreatitis und der Pankreatose ist grundlegend verschieden, obzwar sich öfters die Notwendigkeit ergibt, beide Behandlungsmethoden in bestimmten Fällen gleichzeitig zur Anwendung zu bringen.

Auf Grund ihrer infektiösen Entstehung sind bei der **akuten Pankreatitis** die sofortige und reichhaltige Anwendung von Antibiotika und Antiseptika sowie die anderen allgemeinen Maßnahmen angezeigt. Die Laparotomie und Drainage muß frühzeitig bei den ersten Anzeichen der Ausbreitung des Prozesses, und zwar bei Verschlechterung des Zustandes ausgeführt werden.

Bei der **akuten Pankreatose** hingegen ist besonders im Anfangsstadium eine rein medikamentöse Therapie anzuwenden. Empfehlenswert sind Analgetika, Neurorelaxantia (= besonders Novocain i.v. *[Kyrle]*), antivagale Medikamente mit verzögerter Wirkung, wie Banthin, welches die enzymatische Sekretion im Pankreas herabsetzt. Über die Duodenalsonde kann eine Dauerabsaugung und gleichzeitige Zufuhr von alkalischen Substanzen erfolgen.

Auf Grund experimenteller und klinischer Erfahrungen empfehlen einige deutsche Autoren *(Werle, Tauber, Hartenbach* und *Forell)* die Dauertropfinfusion des Pankreas-Inaktivators Trasylol, der die Trypsin-Aktivierung beeinflußt und mit dem bereits bemerkenswerte Resultate erreicht wurden. Leider steht in Italien das Medikament noch nicht zur Verfügung. Wir haben auch mit Cortisonpräparaten keine Erfahrung, die nach *Strahberger* ebenfalls gute Erfolge gezeigt haben (100 bis 200 mg pro die während 3 bis 8 Tagen).

Außerdem hat sich besonders zum Zwecke der Schmerzstillung die linksseitige Splanchnikus-Infiltration als nützlich erwiesen. Durch kleine Plasma- oder Bluttransfusionen können Kollapserscheinungen und durch Dauerinfusionen i.v. von Kochsalzlösungen das hydro-saline Defizit ausgeglichen werden. Angezeigt sind weiter Antibiotika, Vitamin C und K, Ca und eine Leberschutztherapie.

Wenn trotz aller dieser therapeutischen Maßnahmen der Allgemeinzustand sich nicht ändert, sondern im Gegenteil noch verschlechtert, müssen wir eine fortschreitende Ausbreitung der hämorrhagischen Nekrose oder die Bildung großer Sequester annehmen. In diesem Fall, nach anfänglichem Zuwarten, muß man zum chirurgischen Eingriff schreiten, um die nekrotischen Zonen zu entfernen, die Blutungsherde zu entleeren, Antibiotika einzuführen und eventuell eine Drainage belassen zu können.

Auch in diesen Fällen sollen zusätzliche Trasylol-Infusionen günstige Resultate ergeben haben.

Mit Ausnahme gewisser Fälle von genauester Indikation sind wir nicht der Meinung, bei akuten Formen eine Gallenableitung oder eine Sphinkterotomie vorzunehmen. Die Vagotomie und die Splanchnikotomie sind, obgleich theoretisch nicht ganz abzulehnen, in der akuten Phase der Krankheit zu vermeiden, um dem schwerkranken Patienten nicht ein weiteres Trauma zuzufügen.

Es ist ratsam, eventuell den linken Splanchnikus oder auch beide Splanchnikus-Äste zu infiltrieren.

Schema der Differentialdiagnose zwischen akuter Pankreatitis und akuter Pankreatose *(Pettinari)*

	Akute Pankreatitis	Akute Pankreatose hämorrhagische Pankreasnekrose
Ätiologie	Bakterielle Infektion.	Freiwerden verschiedener Kinasen durch das Zusammenwirken mehrfacher Ursachen. Bildung von Allergenen. Nervöse Gefäßstörungen.
Pathogenese	Infektion vorwiegend über den Blutweg. Es fehlt die nekrotisierende Wirkung der Pankreasfermente.	Selbstverdauung und Fettnekrose der Drüse durch aktiviertes Trypsinogen und Lipase. Allergische und neuro-vaskuläre Nekrose.
Pathologische Anatomie	Flüchtiges, nicht immer vorhandenes Ödem. Ausgedehnte exsudative Erscheinungen (Interstitielle Pankreatitis). Vereiterung (Suppurative oder phlegmonöse Pankreatitis). Lokalisierte Vereiterung und Kolliquation (Pankreasabszeß).	Flüchtiges, nicht immer vorhandenes Ödem. Diffuse Nekrose und Hämorrhagie. Fettnekrose. Die exsudativen Prozesse sind gering oder nicht vorhanden. Eiterherde nur selten und spät nach Sekundär-Infektion.
Klinische Symptomatologie	Ausgesprochener Lokalbefund bei geringen Allgemeinerscheinungen. Akutes Abdomen. Starke epigastrische Abwehrspannung. Septischer Zustand ohne Zirkulationsschock. Hohes Fieber mit häufig vorangehendem Schüttelfrost. Zunehmende Leukozytose. Amylasetest unbeständig.	Vorherrschen der Allgemeinerscheinungen bei geringem Lokalbefund. Schwere Gefäßstörungen (Hypotension, periphere Zyanose, Ekchymosen usw.). Abdomineller Befund geringfügig. Geringe Abwehrspannung. Temperatur nicht sehr hoch. Frühzeitig stark ausgeprägte Leukozytose. Amylasetest positiv.
Therapie	Antiseptische Therapie: Antibiotika in reichlichem Ausmaß. Frühzeitige Laparotomie zwecks Drainage. Infusionen von Trasylol.	Zunächst allgemeinmedikamentöse Therapie. Novocain i.v. Splanchnikus-Infiltration. Anti-Allergika. Cholezystotomie und Sphinkterotomie. Pankreatolyse nur in speziellen Fällen und als Späteingriff.

Wir wollen diese Abhandlung über die akut entzündlichen oder akut-degenerativen Erkrankungen der Bauchspeicheldrüse (unsere Unterscheidung ist sowohl für die Diagnose als auch für die Therapie unerläßlich) nicht beschließen, ohne die **chronischen Formen der Pankreatitis und Pankreatose** kurz zu erwähnen. Über diese letzteren haben bereits verschiedene deutsche Autoren *(Kern, Heinsen, Hess, Doerr* und *Becker)* ausführlich berichtet. Es handelt sich dabei um einen interstitiellen sklerotischen Prozeß, der vorwiegend im Pankreaskopf lokalisiert ist oder auch die ganze Drüse erfassen kann und zum Unterschied von den akuten Erkrankungen geringe Gefäßreaktionen und Exsudatbildung auf-

weist. Die häufigsten klinischen Symptome sind die der Kephalo-Pankreatitiden mit Choledochus-Kompression (Ikterus) und Duodenalstenose.

Zur Therapie müssen wir auf die obgenannten Autoren verweisen.

Schrifttum: Agren, G., Lagerlöf, H.: Acta med. Scand., 92 (1937), S. 359. — Baggenstoss, A. H.: Minnesota Med., 41 (1958), S. 599. — Block, M. A., Wakin, K. J. u. Baggenstoss, A. H.: Surg. Gynec. Obstet., 99 (1954), S. 83. — Blümel, G., Pisa, F.: Zbl. Chir., 36, 84 (1959), S. 1449. — Bockus, H. L. u. Mit.: N. Y. St. J. Med., 48 (1948), S. 2252. — Cannon, J. A.: Amer. J. Surg., 90 (1955), S. 266. — Castiglioni, J. C., Petronio, R.: Soc. Ital. Chirurgia Vol. II, 54° Congresso (1952). Doerr, W.: Pankreatitis, 76. Tag. Dtsch. Gesellsch. Chir. (1959). — Doubilet, H.: Amer. Surgeon., 24 (1958), S. 205. — Doubilet, H., Mulholland, J. H.: Surg. Clin. N. Amer., 29 (1949), S. 339. — Dreiling, D. A.: N. Y. St. J. Med., 53 (1953), S. 671. — Elliott, D. A. u. Mit.: Ann. Surg., 146 (1957), S. 665. — Evans, H. W., Gross, J. B. u. Baggenstoss, A. H.: Gastroenterology, 35 (1958), S. 457. — Fontaine, R. u. Mit.: Lyon Chir., 41 (1946), S. 279. — Forell, M. M.: Arch. klin. Chir. (Zur Therapie der Akuten Pankreatitis, 76. Tag. Dtsch. Gesellsch. Chir. [1959].) Kongreßbericht, 292 (1959), S. 610. — Fuchsig, P.: Arch. klin. Chir. (Über die Bedeutung der endoduodenalen Saugung bei der Behandlung der Pankreatitis acuta. 76. Tag. Dtsch. Gesellsch. Chir. [1959].) Kongreßbericht, 292 (1959), S. 629. — Fuchsig, P., Stern, W.: Wien. med. Wschr., 107 (1957), S. 355. — Hallenbeck, J. A. a. Jordan, J. L.: Surg. Gynec. Obstet., 96 (1953), S. 714. — Harms, E.: Bruns' Beitr. klin. Chir., 147 (1927), S. 637. — Hess, W.: Gastroenterologia, 78 (1952), S. 127. — Heffernon, W. E. a. Cassiet, A. C.: Gastroenterology, 35 (1958), S. 251. — Heinsen, H. A.: Die Pankreopathien, Vortr. prakt. Med., 31 (1953). — Kern, E.: Dtsch. Z. Chir., 282 (1955), S. 565. — Kodama, S.: Surg. Gynec. Obstet., 43 (1926), S. 140. — Kyrle, P.: Arch. klin. Chir. (Ergebnisse der Pankreatitisbehandlung mit intravenös verabreichten Lokalanästhetika. 76. Tag. Dtsch. Gesellsch. Chir. [1959].) Kongreßbericht, 292 (1959), S. 655. — Kuntzen, H.: Arch. klin. Chir. (Die akute Pankreasnekrose, 76. Tag. Dtsch. Gesellsch. Chir. [1959].) Kongreßbericht, 292 (1959), S. 601. — Longo, O. F.: Arch. Mal. App. dig., 44 (1955), S. 158. — Marcenac u. Mit.: J. Chir., 74 (1957), S. 4. — Marsiglia, M.: Chirurgia, 13 (1958), S. 213. — Maurer, G.: Arch. klin. Chir. (Postoperative Pankreatitis, 76. Tag. Deutsch. Gesellsch. Chir. [1959].) Kongreßbericht, 292 (1959), S. 609. — Menguy, R. B., Hallenbeck, G. A. u. Mit.: Surg. Gynec. Obstet., 106 (1958), 3, S. 306. — Newman, H. F., Northup J. D.: Surg. Gynec. Obstet., 105 (1957), 3, S. 355. — Niedner F.: Surgery, 106 (1958), 1, S. 54. — Pettinari, V.: Arch. ital. Anat. Istol. pat., 7 (1936), S. 469; Arch. ital. Chir., 73 (1950), H. 2; Pancreatiti: Encicloped. med. ital., 7 (1955), S. 898; Pancreatosi e pancreatiti acute: III Congr. Europ. Gastro-Enterologia, aprile (1952). — Pollock, A. V.: Brit. med. J. (1959), 1, S. 6. — Popper, H. L., Necheles, H.: Surg. Gynec. Obstet., 74 (1942), S. 123; Amer. J. dig. Dis., 15 (1948), S. 359. — Popper H. L., Necheles, H., Russel: Surg. Gynec. Obstet., 87 (1948), S. 79; Surgery, 33 (1953), S. 869. — Sauchez-Ubeda, Rousselot, L. M.: Surg. Gynec. Obstet., 93 (1951), S. 3. — Shallenberger, P. L., Kapp, D. F.: Ann. Int. Med., 48 (1958), S. 1185. — Siler, V. u. Mit.: Surg. Gynec. Obstet., 100 (1955), S. 3. — Strahberger, E.: Klin. Med. Wien, 14 (1959), S. 208. — Thal, A.: Surgery, 37 (1955), 6, S. 911; Arch. Path. (Chicago), 60 (1955), S. 212. — Thal, A. u. Mit.: Surg. Gynec. Obstet, 105 (1957), 2, S. 190. — Vosschulte, K.: Arch. klin. Chir., 282 (1955), S. 544. — Weitz, G.: Arch. klin. Chir. (Häufigkeit der Pankreasbeteiligung beim Gallensteinleiden.) 76, Tag. Dtsch. Gesellsch. Chir. Kongreßbericht, 292 (1959), S. 614. — Werle, E. u. Mit.: Münch. med. Wschr., 100 (1958), 35, S. 1265. — Wildegans, H.: Chirurg, 26 (1955), S. 52. — Wulsin, J. H., Siler, U. E.: Surgery, 34 (1953), S. 1.

Anschr. d. Verf.: Dr. med. E. Pizzecco, Bozen, Maretschgasse 3.

DK 616.37 - 002.1

Aus der II. Medizinischen Klinik und Poliklinik der Freien Universität Berlin (Direktor: Professor Dr. med. *H. Bartelheimer*)

Luftfüllung und retrograde Darstellung der Gallenwege: Ursache, Klinik und Therapie

von U. RITTER

Zusammenfassung: 5 Patienten, bei denen eine Luftfüllung der Gallenwege vorlag oder eine retrograde Kontrastdarstellung möglich wurde, dienten als Grundlage einer Besprechung der Pathophysiologie, Klinik und Therapie dieser krankhaften Abweichung. Neben Neoplasien sind meist die spontanen inneren Fisteln infolge Steindurchwanderung hierfür anzuschuldigen. Da die Papilla duodenalis eine äußerst feste Verschlußfunktion ausübt, sind retrograde Kontrastdarstellungen oder Luftauffüllungen der Gallenwege außerdem nur bei Fibrosen der Papille mit dauernder Lumenbildung zu erwarten. Die letztere Ursache begünstigt die Entstehung einer Cholezystitis in besonderem Maße.

Summary: Five patients who had an air filling of the common-bile ducts or where a retrograde pyelogram was possible, served as a basis for a discussion of pathophysiology, clinical development and therapy of this abnormal deviation. In addition to neoplasias, it is usually the spontaneous internal fistulas due to the passage of a stone which are the cause of it. Since the papilla duodenalis exercises an extremely firm obstructional function, retrograde pyelograms or air fillings of the bile ducts are to be expected only in fibroses of the papilla with continuous formation of lumen. The latter cause favours the formation of cholecystitis to a great extent.

Résumé: Cinq malades qui présentaient une insufflation d'air dans les voies biliaires ou chez qui une exploration radiologique rétrograde avait été possible, ont servi de base à discussion de la pathophysiologie, de la clinique et de la thérapeutique de cette aberration pathologique. A côté des néoplasies, l'auteur tient, la plupart du temps, pour responsables les fistules internes spontanées provoquées par la traversée d'un calcul. Etant donné que la caroncule duodénale exerce une fonction d'obturation extrêmement solide, il n'y a lieu de prévoir des explorations radiologiques rétrogrades ou des insufflations d'air dans les voies biliaires uniquement dans les fibroses de la caroncule avec formation d'un trajet fistulaire permanent. Cette dernière cause favorise tout particulièrement l'apparition d'une cholécystite.

Der Versuch einer **retrograden Darstellung der extrahepatischen Gallenwege** mit Kontrastbrei mißlingt unter normalen Verhältnissen eigentlich immer. Der schräge Durchtritt des distalen Endes des Ductus choledochus durch die Darmwand und die zuckerhutähnliche Kuppe der Papilla duodenalis stellen einen äußerst wirksamen Verschlußmechanismus dar, der bei Druckerhöhung im Duodenum nur noch fester wird. So sind bisher entsprechende — auch eigene — Versuche mit verschiedenster Methodik, insbesondere auch der Darstellung des Ductus pancreaticus, ergebnislos geblieben. Demgegenüber zeigt die direkte Beobachtung der Papilla beim Kaninchen *(Westphal, Horsters, Ritter)* verhältnismäßig lange Öffnungszeiten, während derer Galle mit kräftigem Strahl immer dann, wenn die Dünndarmmuskulatur im Papillengebiet erschlafft, in das Duodenum schießt. Außer mit Hilfe direkter Sondierung gelingt es aber auch in diesen Öffnungsphasen nicht, Kontrastmittel in den Ductus choledochus hineinzupressen, da sofort der genannte Sperrmechanismus auftritt. Feine, leicht bewegliche Partikelchen oder Bakterien können allerdings während dieser wechselnden Phasen in den Ductus

choledochus hineingerissen werden *(Goldmann)*. Ob hierbei die der translatorischen Strömung aufgesetzte oszillierende Bewegung in den Gallenwegen *(Haberich, Wittke* und *Ritter)* einen Einfluß hat, wäre zu erwägen. Nur wenn die normale Papillenmechanik gestört ist, kann man einen Erfolg bei dem retrograden Darstellungsversuch erwarten, in erster Linie bei Atonien oder Insuffizienzen des Sphinkterapparates. Der Ductus pancreaticus stellt sich auch bei gemeinsamer Ampulle nur in seltenen Fällen dar. Kürzlich ist durch *Kuhlmann* wieder auf diesen duodeno-pankreatischen Reflux aufmerksam gemacht worden. Meist handelt es sich bei gelungener Sichtbarmachung um **spontane innere Gallenwegs-Duodenal-Magen- oder Kolonfisteln.** Sie verdanken ihre Entstehung Perforationen infolge entzündlicher Veränderungen, Abszeßbildungen, Tumoren oder Steindurchwanderungen *(Stoltz, v. Friedrich, Böhringer, Mehl, Bennett, Carlson, Larmi* u. *Sivula, Gaynor* u. *Diefenbach, Lampe, Schlepper* u. *Hasse* u. v. a.). Spontane äußere Fisteln sind weniger häufig *(Illyés* u. *Gerlei)*. Die Darstellung der Gallenwege nach operativer Fistelbildung *(Herrmann, Franke, Gaus* u. a.) soll hier nicht erörtert werden.

Merkwürdigerweise läßt die Literaturdurchsicht vermuten, daß diese Fistelbildungen seltener geworden sind. *Courvoisier, Naunyn* u. a. konnten noch große Übersichten bringen (ca. 200 Fälle). In den letzten Jahrzehnten sind dagegen nur gelegentlich kasuistische Mitteilungen vereinzelter Fälle bekanntgemacht worden, worauf *Schäfer, Illyés* u. *Gerlei* hinweisen. Es liegt nahe, diese Änderung mit der heute viel günstigeren therapeutischen Beeinflußbarkeit, insbesondere entzündlicher Prozesse, in Verbindung zu bringen.

Brandes u. *Schenetten* konnten bereits aus unserer Klinik auf eine **durch Gallenblasenkarzinom spontan entstandene Choledocho-Duodenostomie** hinweisen und die Besonderheiten dieses Prozesses eingehend darstellen. Ich möchte deshalb hier nur kurz einen ähnlich gelagerten Fall anführen.

Eine 46j. Patientin war wegen unklarer Oberbauchbeschwerden mit Teerstuhl und Kachexie zur Aufnahme gekommen. Die Röntgenaufnahmen (Röntgeninstitut der FU; Direktor: Prof. Dr. *Oeser*) zeigten die breite Verbindung zwischen Duodenum und Gallenblase (Abb. 1)*). Es handelte sich um ein Choledochuskarzinom, das breit in den Dünndarm eingebrochen war.

Seit 1956 konnten wir 4 weitere Pat. mit spontaner Luftfüllung oder retrograder, bis in die hepatischen Abzweigungen reichender Darstellung der Gallenwege durch Kontrastmittel beobachten. In der Gallenblase, ihrer Wandung oder im umgebenden Gewebe waren Gasansammlungen nicht anzutreffen. Diese sog. emphysematöse Cholezystitis wurde erst kürzlich an Hand einer eingehenden Literaturübersicht durch *Edinburgh* u. *Geffen* besprochen, und *Kommerell* u. *Wolpers* sowie *Mark* wiesen sogar auf gasgefüllte Gallensteine hin.

Bei einer 56j. Frau hatten erstmalig vor 10 Jahren Gallenbeschwerden mit Koliken begonnen. In der letzten Zeit traten diese Koliken nur noch selten auf. Die jetzige Krankenhausaufnahme erfolgte wegen einer Cholangitis. Im D-Saft konnten Escherichia Coli und Lamblien nachgewiesen werden. Bei der Röntgenuntersuchung kam es zu keiner Ausscheidung des Gallenkontrastmittels, doch stellte sich der weite, luftgefüllte Ductus choledochus mit seiner intrahepatischen Aufzweigung deutlich dar. Der Versuch einer retrograden Darstellung der luftgefüllten Gallenwege gelang selbst unter Anwendung der Doppelballonsonde und selektiver Auffüllung des Papillengebietes mit Urografin sowie eines Netzmittels nicht. Störungen der Pankreasfunktion bestanden nicht.

Eine 67j. Patientin bekam vor 28 Jahren Gallenkoliken mit mechanischem Ikterus. Jetzt bestanden außer einer Abneigung gegen saure und süße Speisen keine gastrointestinalen Symptome. Bei der eingehenden Durchuntersuchung kam es bei der röntgenologischen Befunderhebung (Röntgeninstitut des Städt. Hospitals Bürgerhaus; Dr. *Brahm*) des Magens und Duodenums zu einer retrograden Auffüllung des Ductus choledochus und der Duct. hepatici. Auf der Leeraufnahme waren die Gallenwege bis auf 1½ cm erweitert und die Wandkonturen sehr kräftig gezeichnet. Der Durchbruch des Ductus choledochus war in den Bulbus duodeni erfolgt. Der Choledochusendteil war schmal, bandförmig ausgezogen (Abb. 2). Auch hier wurde im D-Saft reichlich Escherichia Coli nachgewiesen. Es ergab sich kein Anhalt für eine Pankreasbeteiligung.

Ein 73j. Patient litt vor Jahren an einem Magengeschwür mit Rezidivneigung. Ein Gallenleiden war nicht bekannt. Vor 2 Jahren wurde eine Leberzirrhose und eine spontane innere Fistel festgestellt. Der Ductus choledochus zeichnete sich durch Luftfüllung bis hinter die Aufgabelung ab, er war erweitert. Der Endteil war bei retrograder Füllung mit Kontrastbrei trichterförmig zugespitzt und fein ausgezogen. Bei Luftfüllung erschien der Abschluß hingegen plump und kolbig. Der Verlauf des großen Gallengangs war normal, die Einmündung in den Darm lag an üblicher Stelle (Abb. 3) (Röntgeninstitut des Städt. Krhs. Moabit; Direktor: Priv.-Doz. Dr. *Birkner*). Auch hier fand sich keine Pankreasbeteiligung.

Bei einem 50j. Patienten lag ein Pankreaskopfkarzinom vor, das wegen einer Verlegung des Ductus choledochus eine Laparotomie notwendig machte (Chirurg. Abt. des Städt. Rudolf *Virchow*-Krhs.; Direktor: Prof. Dr. *Heim*). Dabei wurde eine Kunststoffprothese eingepflanzt. Die retrograde Darstellung der Gallenwege war so besonders gut zu erzielen.

Die **Ursachen einer Luftfüllung der Gallenwege** sind fast immer beim Vorliegen einer inneren Fistel mit dem Kolon und erst in zweiter Linie bei einer solchen des Zwölffingerdarms oder Magens gegeben, wie *Waggoner* u. *Lemone, Edinburgh* u. *Geffen, Larmi* u. *Sivula* bei Durchsicht der Literatur feststellten, was auch die Schrifttumübersicht *Breton* u. *Vilottes* bis 1957 widerspiegelt. In 85—90% soll es sich um Folgen eines Steindurchbruchs handeln, während sich der Rest auf Kommunikationen mit Magen- oder Duodenalulzera verteilt. Seltener sind die durch Sphinkterinsuffizienz bedingten Füllungen *(Borman* u. *Rigler, Åkerlund). Waggoner* u. *Lemone* fanden diese Ursache unter 12 Fällen nur zweimal. Bei Gasfüllung der Gallenblase, insbesondere mit Durchdringung der Wandung, ist allerdings in erster Linie an eine Cholecystitis emphysematosa infolge bakterieller Vorgänge zu denken.

Unsere Beobachtungen deckten als Ursache der Darstellung des Ductus choledochus zweimal Fistelbildungen (Gallengangskarzinom und Ulcus duodeni mit Arrosion des Ductus choledochus) auf. Es handelte sich also um echte, spontane innere Fisteln. Ein Patient wies eine künstlich angelegte Kommunikation auf. Bei zwei Patienten jedoch mußte ursächlich eine Tonusstörung des Duodenalsegmentes oder eine morphologische Veränderung der Papille angeschuldigt werden. Hier war der Verlauf und die Einmündung der extrahepatischen Gallenwege in das Duodenum als normal anzusehen. In einem Fall (Abb. 3) ließ die röntgenologische Darstellung des Papillengebietes an eine echte Stenosierung denken. Finden sich solche Bilder bei einer direkten Cholangiographie, so werden sie als Papillitis, Papillenstenose oder -fibrose gedeutet *(Caroli, Mallet-Guy, Hess* u. a.). Mit der Auslegung eines derartigen Befundes als Papillenstenosierung sollte man jedoch vorsichtig sein, da normale funktionelle Unterschiede des Tonus oder Einflüsse der Darmperistaltik auf den intramuralen Choledochusteil gleiche Bilder machen können. Nur mehrmalige Reproduzierbarkeit bzw. Befundgleichheit in verschiedenen, durch Tage getrennten Zeiträumen lassen diese Diagnose wahrscheinlicher werden. — Wie unterschiedlich sich der distale Choledochusabschnitt bei dem gleichen Patienten darstellen kann, je nachdem, ob eine Luft- oder Kontrastfüllung vorliegt, zeigen die Abbildungen 2 und 3. Sicher spielen hier

*) Die Abb. befinden sich auf S. 788.

die Art der Füllung und evtl. damit verbundene mechanische Manipulationen eine wesentliche Rolle.

Die Luftfüllung des Gallensystems verlangt ein längeres Offenstehen der funktionell der Darmmuskulatur zugeordneten Papille. Nur wenn der distale Ductus choledochus-Abschnitt seine Elastizität verloren hat und fest geworden ist, vermag die Darmperistaltik ihn nicht mehr zu verschließen. Dann liegt eine dauernde Lumenbildung bei Fibrosierung vor. Ein Papillenstein oder der Durchtritt eines größeren Konkrementes mit Läsion der Papilla Vateri können hierfür ursächlich in Frage kommen. Eine isolierte Atonie des Sphincter Oddi ist bei den anatomisch erkennbaren Muskelverflechtungen mit der Muskularis des Darmes *(Schreiber, Nuboer)* kaum denkbar. *Kopstein* meint deshalb sogar, daß bei Gasfüllung der Gallenwege immer eine Fistelbildung, aber keine Atonie vorliegt.

Schäfer, Schottenfeld, Böhringer, Mason u. Hart, Wahlberg, Edinburgh u. *Geffen* weisen auf die Bedeutung eingeschleppter, gasbildender Bakterien hin (Clostridium Welchii, Escherichia Coli). Wir haben bei zwei Patienten Escherichia Coli nachweisen können, so daß dieser Befund neben den anatomischen Abweichungen vielleicht tatsächlich einer gewissen Beachtung bedarf. Doch zeigt die Literaturdurchsicht, daß in diesen Fällen die Gasfüllung meist die Gallenblase, weniger die Gallenwege betrifft.

In den genannten Beobachtungen kam ein duodeno-pankreatischer Reflux nicht zur Darstellung, was auch der Kasuistik über spontane Luftfüllung des Ductus choledochus zu entnehmen ist; doch gelingt natürlich auch gelegentlich die Darstellung des Ductus pancreaticus, wie Beobachtungen unserer Klinik *(Bartelheimer)* und vereinzelte Mitteilungen anderer Autoren *(Kuhlmann, Schäfer, Agnos* u. *Holmes)* zeigen. Möglicherweise ist hierfür der stärkere Sekretionsdruck der Bauchspeicheldrüse entscheidend. Auch wäre zu erwägen, ob nicht getrennte Ausführungsgänge vorliegen. Die fehlende Beteiligung einer Pankreasaffektion bei unseren Fällen ließe das vermuten, da sonst erfahrungsgemäß eine chronische Pankreatitis mit exkretorischer Insuffizienz vorhanden sein müßte.

Die **Klinik der inneren Gallenwegs-Duodenalfisteln oder der Gasfüllung der Gallenwege** ist entsprechend der verschiedenartigen Pathogenese nicht charakteristisch. Meist ist sie durch eine längere Kolikanamnese mit abschließendem großen Schmerzanfall gekennzeichnet. Der Abgang eines Gallensteins per vias naturales im Anschluß an eine Kolik ist richtungweisend. Oft sind die geklagten Beschwerden unbestimmt, oder sie lassen am ehesten an ein Ulcus duodeni mit Gastroduodenitis oder auch an ein Ulcus ventriculi denken. Die Diagnose wird erst durch die Röntgenuntersuchung gestellt; jedoch bleibt dabei meist die Ätiologie ungeklärt. Ist der ungestörte Abfluß der Galle gewährleistet und sind Stauungen ausgeschlossen, so bleiben cholangitische Schübe aus. Verengt sich die Kommunikation durch narbige Schrumpfung so weitgehend, daß eine Abflußbehinderung auftritt, wird früher oder später eine Cholangitis unausbleiblich sein. Das wird weniger bei den weiten infolge Steindurchbruchs entstandenen Fisteln als vielmehr bei den Papillenstenosen der Fall sein, was durch zwei der angeführten Krankheitsverläufe zum Ausdruck kam.

Infolge des seltenen Vorkommens spontaner direkter Gallenwegs-Darmfisteln ist **das therapeutische Handeln** nicht generell festlegbar, sondern dem Einzelfall anzupassen. Die weite Fistel ohne Abflußbehinderung entspricht funktionell der Choledocho-Duodenostomie. Sie bedarf also keines chirurgischen Eingriffs. — Anders liegen die Verhältnisse bei zur Verengung neigenden Fisteln oder Papillenstenosen mit Bildung eines zu engen Lumens. Hier ist die Ermöglichung eines glatten Abflusses der Galle zu erstreben, um einer Cholangitis mit nachfolgender Leberschädigung vorzubeugen. — Die wichtige konservative Behandlung erstreckt sich auf diätetische, choleretische und evtl. entzündungswidrige Maßnahmen. Die Patienten bedürfen dauernder internistischer Beobachtung.

Gaynor u. *Diefenbach* sowie *Edinburgh* u. *Geffen* berichteten letzthin aus chirurgischer Sicht über therapeutische Konsequenzen. Von 37 operierten Patienten starben 7, während 13 konservativ behandelte ein gutes Befinden aufwiesen. Diese Autoren wie auch *Larmi* u. *Sivula* raten trotzdem zu einer Frühoperation, da dann die Mortalität geringer wird. Daß bei Verdacht auf eine Neoplasie eine Laparotomie zu erfolgen hat, bedarf keiner weiteren Erörterung.

Schrifttum: Agnos, J. u. Holmes, R.: Amer. J. Roentgenol., 80 (1958), S 60. — Åkerlund, A.: Fortschr. Röntgenstr., 25 (1917/18), S. 540. — Bennett, L. a. Hewko, J.: Amer. J. Surg., 83 (1952), S. 228. — Bartelheimer, H.: Fortschritte d. Gastroenterologie. Urban u. Schwarzenberg, München, Berlin (1960). — Böhringer, V.: Z. ges. inn. Med., 13 (1958), S. 664. — Borman, L. u. Rigler, L.: Surg., 1 (1937), S. 349. — Brandes, G. u. Schenetten, M.: Ärztl. Wschr. (1954), S. 1173. — Breton, P. u. Vilotte, J.: Arch. Mal. Appar. dig., 46 (1957), S. 849. — Carlson, E., Gates, C. a. Novacovich, G.: Surg. etc., 101 (1955), S. 321. — Caroli, J.: Marseille Méd., 91 (1954), S. 335. — Courvoisier, L.: zit. nach Larmi u. Sivula. — Edinburgh, A. u. Geffen, A.: Amer. J. Surg., 96 (1958), S. 66. — Franke, W.: Münch. med. Wschr. (1958), S. 1825. — Friedrich, L. v.: Fortschr. Röntgenstr., 39 (1929), S. 616. — Gaus, H.: Med. Mschr., 11 (1957), S. 92. — Gaynor, W. u. Diefenbach, W.: Amer. J. Surg., 95 (1958), S. 866. — Goldmann, E.: Münch. med. Wschr. (1912), S. 629. — Haberich, F., Wittke, G. u. Ritter, U.: Naturwiss., 45 (1958), S. 493. — Herrmann, K.: Fortschr. Röntgenstr., 76 (1952), S. 215. — Hess, W.: Operative Cholangiographie. Thieme, Stuttg. (1955). — Horsters, H.: Ergebn. Physiol., 34 (1932), S. 494. — Illyés, Z. u. Gerlei, F.: Wien. med. Wschr. (1958), S. 908. — Kommerell, B. u. Wolpers, C.: Klin. Wschr. (1938), S. 1124. — Kopstein, G.: Fortschr. Röntgenstr., 47 (1933), S. 728. — Kuhlmann, F.: Münch. med. Wschr. (1959), S. 1250. — Lampe, W., Schlepper, M. u. Hasse, W.: Medizinische (1959), S. 2275. — Larmi, T. a. Sivula, A.: Acta chirurg. scand., 114 (1958), S. 425. — Mallet-Guy, P.: Münch. med. Wschr. (1956), S. 624. — Mark, L.: J. Amer. med. Ass., 170 (1959), S. 1531. — Mason, E. u. Hart, M.: J. lab. clin. Med., 25 (1940), S. 835. — Mehl, H.: Münch. med. Wschr. (1958), S. 1999. — Naunyn, B.: zit. n. Schäfer. — Nuboer, J.: Frankf. Z. Path., 41 (1931), S. 198. — Ritter, U.: Z. exp. Med., 126 (1955), S. 444 u. Klin. Wschr. (1956), S. 756. — Schäfer, H.: Ärztl. Wschr. (1957), S. 148. — Schottenfeld, L.: Surg., 27 (1950), S. 701. — Schreiber, H.: Anat. Anz., 87 (1939), S. 257 u. Pflüg. Arch. ges. Physiol. (1939), S. 141. — Stoltz, A.: Virchows Arch. path. Anat., 246 (1923), S. 33. — Waggoner, Ch. u. Lemone, D.: Radiology, 53 (1949), S. 31. — Wahlberg, K.: Münch. med. Wschr. (1927), S. 2095. — Westphal, K.: Klin. Wschr. (1924), S. 1105.

Anschr. d. Verf.: Priv.-Doz. Dr. med. U. Ritter, Berlin-Charlottenburg, Spandauer Damm 130.

DK 616.361 - 073.755.4

Aus der Nervenklinik der Universität München (Direktor: Prof. Dr. med. *K. Kolle)*

Zerebrale Zystizerkose mit psychischen Störungen

von HEINZ DIETRICH und WERNER KRUMME

Zusammenfassung: Es wird über zwei Beobachtungen zerebraler Zystizerkose berichtet. Bei dem ersten Patienten bestanden von Anfang an generalisierte Krampfanfälle; später entwickelte sich ein Bild, das einer Schizophrenie ähnelte. Erst die Sektion klärte die Ätiologie. Seitdem wird in unserer Klinik in allen entsprechenden Fällen eine Oberschenkelaufnahme angefertigt. Dadurch konnte bei dem zweiten Patienten die Diagnose gestellt werden. Bei ihm besteht ein paralyseähnliches Bild und eine *Jackson*-Epilepsie.

Summary: A report is made on two observations of cerebral cysticercosis. The first patient had, from the beginning, generalised spastic attacks, later an aspect developed which was similar to schizophrenia. The etiology was only cleared up by the autopsy. Since then, a photograph of the femur is made at our hospital in all similar cases. Due to this measure, it was possible to make a diagnosis on the second patient. He has symptoms similar to paralysis and a Jackson epilepsy.

Résumé: Les auteurs rapportent au sujet de deux cas de cysticercose cérébrale. Le premier malade présentait dès le début des crises de convulsions généralisées ; il se développa plus tard un tableau, ressemblant à une schizophrénie. Ce n'est que l'autopsie qui révéla l'étiologie. Depuis lors, ils procèdent à leur clinique, dans tous les cas de ce genre, à une radiographie de la cuisse. Ceci a permis de poser le diagnostic chez le second malade. Il présente un tableau du type paralytique et une épilepsie jacksonienne.

Obwohl die Beteiligung des Gehirns an der Lokalisation der Zystizerken als Ursache epileptischer Anfälle seit langem (*Rumler* 1558) bekannt ist und schon vorher *(Paracelsus)* vermutet wurde, wird dieser Tatsache erst seit etwa 20 Jahren *(Trelles* und *Lazarte, Gaupp, Elsaesser, Williams)* Rechnung getragen. In Deutschland sind wir durch Kriegsteilnehmer, die sich im Feld infiziert haben, mit den Folgeerscheinungen der zerebralen Zystizerkose wieder in Berührung gekommen. Die Erfahrung, daß Röntgenbilder des Schädels selten die verkalkten Finnen zeigen, während sie sich in der Muskulatur des Befallenen häufiger darstellen, hat dazu geführt, bei allen Kranken mit ätiologisch ungeklärten epileptischen Anfällen eine Röntgenaufnahme des Oberschenkels anfertigen zu lassen. So wurde bei unserem zweiten Patienten die Krankheit zu Lebzeiten, bei dem ersten erst bei der Sektion aufgeklärt.

Absicht der vorliegenden Arbeit ist es, auf andere klinische Manifestationen als die der symptomatischen Epilepsie hinzuweisen. Das Vorkommen krankhafter psychischer Symptome wird in den einschlägigen Abschnitten der Lehr- und Handbücher wenig beachtet. Bei unseren beiden Patienten standen neben den epileptischen Anfällen das eine Mal ein schizophrenes, beim andern ein paralyseähnliches Syndrom im Vordergrund.

Kasuistik

1. Ein 19j. Soldat erkrankte 1943 an Kopfschmerzen, Fieber und Doppeltsehen. Er lag acht Wochen im Lazarett und wurde dienstfähig entlassen; man nahm eine „unspezifische Enzephalitis" an. 1945 traten die ersten epileptischen Anfälle auf, die bis zu seinem Tod im Jahre 1958 viermal zur Klinikaufnahme führten. Der neurologische Status zeigte niemals grobe pathologische Veränderungen. In dem oftmals abgeleiteten EEG war ein eindeutiger und konstanter Herdbefund nicht zu erkennen. Das Luftenzephalogramm ließ zusammen mit dem Karotisangiogramm den Verdacht auf eine Arachnoidalzyste des rechten Schläfenlappens zu. Eine Operation wurde abgelehnt. Es fiel aber bereits bei der ersten Aufnahme eine Liquorveränderung auf, die bei wiederholten Liquorkontrollen konstant blieb: geringe Eiweißvermehrung, hoher Eiweißquotient, tiefe Paralyse Linkszacke und mittelhohe Zellwerte bis 80/3. Wegen dieses Liquorbefundes lautete die klinische Diagnose: Symptomatische Epilepsie nach Enzephalitis ungeklärter Ätiologie. Die Sektion im Pathologischen Institut der Universität München (Prof. *Büngeler)* ergab: „Zystizerkose der Meningen mit zahlreichen bis erbsgroßen, teils verkalkten, frei beweglichen und der Dura anhaftenden Zystizerken."

Bereits bei der zweiten Aufnahme (1951) kam der Patient in einen epileptischen Dämmerzustand, der nur wenige Tage anhielt. Nach einigen weiteren Anfällen geriet er wieder in einen Verwirrtheitszustand, der nur von wenigen lichten Intervallen unterbrochen wurde und in ein schizophren anmutendes Syndrom überging. Der Patient war erregt, hatte Wahngedanken, fühlte sich verfolgt, wirkte bisweilen kataton, war zerfahren und läppisch. Von dem Wahn, man hielte ihn in der Klinik fest, weil er ein Verbindungsmann zu *Hitler* sei, ließ er sich auch in seinen relativ einsichtigen Zeiten nicht abbringen. In den folgenden Jahren bis zu seinem Tod hätte man wohl die Diagnose Defektschizophrenie gestellt, wenn nicht die häufig auftretenden epileptischen Anfälle die symptomatische Natur der Psychose sichergestellt hätten. In einem prolongierten Dämmerzustand mit statusähnlichen Anfällen trat der Tod ein.

2. Ein jetzt 47j. Mann war während des Krieges Koch bei der Wehrmacht. 1944 erkrankte er mit Fieber und hoher Blutsenkung. Seit 1945 traten etwa jeden Monat fokale Anfälle von ein bis zwei Stunden Dauer ohne Bewußtlosigkeit mit „Absterben" des rechten Armes, schlaffer Parese und Aphasie auf. Sichere generalisierte Krampfanfälle wurden nicht beobachtet. Bei der Aufnahme (1959) fand sich motorische Aphasie, Paralyse des rechten Armes, zentrale Fazialisparese rechts; innerhalb von zwei Tagen bildeten sich Lähmung und Sprachstörung zurück. Psychisch war der Patient jedoch weiterhin auffällig: Starke Verlangsamung, Silbenstolpern, euphorische Demenz mit völliger Kritiklosigkeit gegenüber seinen defekten Leistungen; er drängte auf Entlassung und zur Arbeit.

Im Röntgenbild*) fand sich eine Vielzahl verkalkter Zystizerken in der Muskulatur des Oberschenkels und des Beckens (s. Abb.)*); im Blut keine Eosinophilie, im Liqour 44/3 Zellen, 2,0 *Kafka*-Einheiten Gesamteiweiß, Quotient 1,5, tiefe Linkszacke; im Luftenzephalogramm geringe Verplumpung der Ventrikel. Das EEG war leicht abnorm mit lokalisierten Anomalien links temporal.

*) Abb. auf S. 788.

Diskussion

Der **Befall mit Taenia solium** ist wegen der Fleischbeschau in Deutschland selten geworden; an den Fronten waren die Soldaten während des Krieges viel eher einer Infektion ausgesetzt. Bandwurmträger sind aber wiederum Voraussetzung für die Zystizerkose des Menschen.

Die Anzahl der aus dem zweiten Weltkrieg heimgekehrten deutschen Soldaten, die sich im Feld eine Zystizerkose zugezogen haben, ist nicht bekannt. Der ärztliche Dienst bei den Versorgungsämtern und die Versorgungskrankenhäuser sollten ihr diagnostisches Bemühen bei ungeklärten, häufig auf ein banales Schädeltrauma bezogenen epileptischen Anfällen auch auf diese Ätiologie lenken.

Die **Diagnose** ist einfach, wenn man daran denkt. Die Verkalkung der Parasiten im Gehirn ist weit seltener als in der Muskulatur. Eine Becken- oder Oberschenkelaufnahme führt daher diagnostisch am schnellsten zum Ziel. Eosinophilie tritt nur vorübergehend auf; sie fehlte bei unseren beiden Patienten. Charakteristisch sind Liquorveränderungen mit Paralysekurve, hohem Eiweißquotienten und mittlerer Zellvermehrung bis 100/3 Zellen.

Obwohl Zystizerkose des Gehirns keine häufige Ursache krankhafter psychischer Symptome ist, scheinen doch unsere beiden Patienten nahezulegen, daß psychische Störungen dabei häufiger anzutreffen sind, als es in der Literatur erwähnt wird. Nach *Mac Arthur* (1950) wurden, bevor man die Zystizerkose erkannte, folgende Diagnosen gestellt: Hysterie, Neurasthenie, Melancholie, akute Manie, symptomatische Psychose und Schizophrenie. Diese psychischen Störungen waren nicht immer von epileptischen Anfällen begleitet. *Sutherland* und *Rosie (1956)* berichten über einen „Lehrbuchfall von Schizophrenie" mit Grimmassieren, Beeinflussungs- und Größenideen, zeitweiligen Erregungen und autistischem Verhalten. *Jackson*-Anfälle und die verkalkten Parasiten in der Muskulatur führten zur richtigen Diagnose. Unser erster Patient ist ein Pendant zu diesem Fall der beiden englischen Autoren. *Williams* hat 1948 über einen Patienten mit zerebraler Zystizerkose berichtet, der zuvor als progressive Paralyse gedeutet wurde. Silbenschmieren, euphorische Demenz und paralytische Anfälle legten die falsche Diagnose nahe. Dieser Fall entspricht unserem zweiten Patienten.

Schizophrene Symptome sind bei Anfallskranken außerhalb der Dämmerzustände recht selten. Immerhin hat die Kombination von Schizophrenie und Epilepsie zu interessanten Kontroversen geführt: Ist die Kombination beider Symptome ein zufälliges Zusammentreffen zweier Krankheiten mit heterologer Ätiologie oder ist die Schizophrenie Folge einer organischen Hirnschädigung und damit eine symptomatische Psychose? Bei unserem ersten Patienten hatten wir auf Grund der entzündlichen Liquorveränderungen nie einen Zweifel an der zweiten Auffassung. Warum wurde der psychische Befund über lange Jahre von einem schizophrenen Syndrom beherrscht? Warum kam es nicht vor allem zu einer epileptischen Wesensänderung oder Demenz?

Verständlicher erscheinen uns die psychischen Veränderungen unseres zweiten Patienten. Nicht nur die euphorische Demenz und der Liquor, auch die Anfälle von plötzlicher Lähmung des rechten Armes und der Sprache, die sich innerhalb kurzer Zeit zurückbildeten, entsprachen den bei Paralyse bekannten Symptomen. *Bickerstaff* (1955) machte darauf aufmerksam, daß man bei zerebraler Zystizerkose regelmäßig eine Periarteriitis und Endarteriitis der meningealen und kleinen zerebralen Arterien findet und vermutete, daß diese Veränderungen eine Rolle bei der Produktion psychischer und neurologischer Symptome spielen. Pathogenetisch dürften Anfälle und Demenz auf eine vorübergehende Ischämie und eine vaskuläre Insuffizienz des Gehirns zurückgeführt werden.

Die **Therapie** der basalen enzephalo-meningitischen und arachnitischen Form der Zystizerkose ist im Gegensatz zu der der intraventrikulären Finnen, die einen intermittierenden Hydrocephalus occlusus verursachen und durch Operation oder *Torkildsen*-Drainage günstig beeinflußt werden, wenig aussichtsreich. Wir haben bei unserem zweiten Patienten einen Behandlungsversuch mit Fieber gemacht. Diese Therapie wurde in der Literatur bisher nicht erwähnt, liegt aber im Hinblick auf die Ähnlichkeit mit der progressiven Paralyse nahe. Ein Erfolg war der Behandlung leider nicht beschieden; psychischer Befund und Liquor blieben nach der Kur unverändert.

Schrifttum: Bickerstaff, E. R.: Brit. med. J. (1955), S. 1055. — Bittorf: Dtsch. Z. Nervenheilk. (1913), 47/48, S. 837. — Elsaesser, K. H.: Z. Neur., 177 (1944), S. 323. — Gaupp, R.: Dtsch. med. Wschr., 67 (1941), S. 1289. — Heilmann, P.: Virchows Arch. path. Anat., 286 (1932), S. 176. — Huhn, A.: Fortschr. Neur., 24 (1956), S. 7. — Mac Arthur, W.: British Encyclopaedia of Medical Practice. London: Butterworth (1950). — Sutherland, J. U. a. Rosie, J. U.: J. Ment. Sci., 102 (1956), S. 343. — Trelles, J. O. u. Lazarte, J. A.: Prensa (Peru) (1941). — Williams, A. A.: Lancet (1948), S. 144.

Anschr. d. Verff.: Prof. Dr. med. H. Dietrich und Dr. med. W. Krumme, München 15, Universitäts-Nervenklinik, Nußbaumstr. 7.

DK 616.831 - 002.951.21

Aus der Medizinischen Universitäts-Poliklinik Würzburg (Direktor: Prof. Dr. med. *H. Franke*)

Leitsymptom: Blutstuhl (Meläna)*)

von H. FRANKE

Zusammenfassung: Für die Praxis ist zum Nachweis eines Blutstuhles die *Gregersen*sche Benzidinprobe geeignet. Die Farbe eines Blutstuhles hängt vom Sitz der Blutungsquelle und von der Verweildauer der Blutkoagula im Darmkanal ab. Bei chronischen Magen-Darm-Blutungen ist zur Feststellung der Blutungsquelle der *Einhorn*sche Fadentest empfehlenswert. Das Ausmaß einer intestinalen Blutung kann weniger aus der Masse der auftretenden Blutstühle, als aus dem Grade des Entblutungsschocks mit Blutdruckabfall und Erhöhung der Pulsfrequenz beurteilt werden. Das Verhalten des Blutbildes und des Hämatokrits innerhalb der ersten zwei Tage einer Magen-Darm-Blutung kann täuschen. Lebensbedrohlicher Schock, Eisenmangelanämie, Blutungsfieber und posthämorrhagische Azotämie bei schweren Teerstühlen lassen zunächst an die drei häufigsten Ursachen einer intestinalen Blutung bei 1. Gastroduodenalgeschwür, 2. Varizenblutung, 3. Magenkarzinom denken. Das Problem der Schleimhautblutungen mit Blutstuhl bei Gastritiden muß unter der Sicht der neuen bioptischen Schleimhautforschung erneut überprüft werden. Unter den Möglichkeiten eines Blut-, nicht Pechstuhls bei Dickdarmerkrankungen bespricht der Autor die segmentär begrenzte Röntgenstrahlenkolitis und den seltenen Kottumor. Bei der akuten großen Magen-Darm-Blutung steht vor jeglicher Diagnostik die Schocktherapie mit Blut- oder Plasmainfusionen. Bei allen anderen Melänafällen soll der Arzt mit allen ihm zu Gebote stehenden Mitteln die Ursache des Blutstuhles aufklären.

Summary: The benzidine test according to Gregernsen is well suited to demonstrate melaena in general practice. The colour of the melaena depends from the location of the source of the hemorrhage and from the length of time spent by the blood coagula within the intestinal canal. In chronic gastro-intestinal hemorrhages the thread-test of Einhorn is recommended for locating the source of the bleeding. The extent of an intestinal bleeding may be estimated less from the quantity of the occurring melaena, but more from the degree of the hemorrhage shock with depression of the vascular system and increase in pulse rate. The behaviour of the blood-count and of the hematocrit within the first two days of a gastro-intestinal hemorrhage may deceive. Life-threatening shock, anemia due to lack of iron, hemorrhage fever and posthemorrhagic azotemia with very tarry stools remind first of the three most frequent causes of intestinal bleedings: 1) gastroduodenal ulcera, 2) varicose bleedings, 3) carcinoma of the stomach. The problem of bleedings of the mucosa with melaena in gastritis should be tested anew in view of the new bioptic mucosa research work. Among the possibilities of bloody-not tarry stools in affections of the colon the author discusses the segmentarily limited X-ray-colitis and the rare faecal tumour. In the case of serious gastro-intestinal hemorrhage, shock therapy with blood- or plasma infusions comes first before any diagnosis. In all other cases of melaena the doctor should try with all means at his disposal to discover the cause of the melaena.

Résumé: En clientèle médicale, la réaction de *Gregersen* à la benzidine se prête à la recherche du sang dans les selles. La teinte de selles sanguinolentes dépend du siège de la source hémorragique et de la durée de séjour des caillots dans le tractus intestinal. Dans les hémorragies gastro-intestinales chroniques, le test d'*Einhorn* est recommandé pour déceler la source hémorragique. L'importance d'une hémorragie intestinale ne s'apprécie pas tant à partir de la quantité des selles sanguinolentes qu'à partir du degré du choc d'exsanguination accompagné d'une chute de la pression sanguine et d'une élévation de la fréquence du pouls. Le comportement de la formule hématologique et de l'hématocrite dans les deux premiers jours d'une hémorragie gastro-intestinale peuvent donner lieu à des erreurs. Un choc alarmant, une anémie sidéropénique, de la fièvre hémorragique et une azotémie posthémorragique, en présence de graves selles goudronneuses, portent tout d'abord à songer aux trois causes les plus fréquentes d'une entérorragie dans 1° l'ulcère gastroduodénal, 2° l'hémorragie variqueuse, 3° le cancer de l'estomac. Il convient de superviser, sous l'angle des récentes recherches bioptiques des muqueuses, le problème des hémorragies muqueuses avec selles sanguinolentes dans le cas de gastrites. Parmi les selles sanguinolentes, mais non poisseuses, possibles dans le cas d'affections du gros intestin, l'auteur commente la radiocolite et la tumeur stercorale d'apparition rare. Dans l'hémorragie gastro-intestinale aiguë, la thérapeutique de choc au moyen d'infusions de sang ou de plasme s'impose avant tout diagnostic. Dans tous les autres cas de méléna, le médecin doit s'efforcer d'éclaircir avec tous les moyens disponibles la cause des selles sanguinolentes.

Bei der Differentialdiagnose unklarer Krankheitsbilder hält sich der Arzt an bestimmte, dem Patienten mitunter selbst auffallende Leitzeichen; sie stellen gleichsam die Sprossen der diagnostischen Leiter dar, die wir Ärzte unter Berücksichtigung der beim Kranken weiterhin zu beobachtenden subjektiven Symptome und objektiven Krankheitszeichen erklimmen müssen, um zur wünschenswerten Individualdiagnose vorliegender Krankheit zu gelangen. Während die Leitzeichen des Bluthustens und Bluterbrechens stets für den Kranken alarmierend und beängstigend sind und ihn meistens zum Arzt führen, ist die Beobachtung einer Blutbeimengung im Stuhl erfahrungsgemäß für den Kranken weniger beunruhigend, obwohl sich nicht selten ernste Krankheitsbilder hinter einer Meläna verbergen.

Ursprünglich benannte das frühere medizinische Schrifttum als Meläna im eigentlichen Sinne des Hippokratischen Wortes (*μελαίνα* von *μελας* = schwarz) nur jeden schwarzen Blut-, Teer- oder Pechstuhl; heute hat sich die Bezeichnung Meläna verallgemeinernd für jede Blutung aus dem Magen-Darm-Bereich eingebürgert, die im Stuhl erkennbar ist, z. B. auch für den hellen Blutstuhl bei Dickdarmblutungen; ja man benennt sogar das Auftreten okkulten Blutes im Stuhl als Mikromeläna in Anlehnung an den Begriff der Mikrohämaturie *(Hadorn)*.

So ausschlaggebend die Betrachtung und Untersuchung eines Melänastuhles für den Arzt ist, so zurückhaltend müssen wir die Aussagen des Kranken selbst beurteilen. Nicht immer sind Laien imstande, die charakteristische, glänzend schwarze Blutfarbe eines Teerstuhles mit seinem fauligen Geruch und seiner klebrigen Konsistenz von vorübergehenden rötlichen bis schwärzlichen Stuhlverfärbungen nach Genuß von roten Rüben, Heidelbeeren und Spinat oder nach Einnahme von Medikamenten (Eisen — schwarzer Stuhl, Tierkohle, z. B. in Eucarbon — grünlich-schwarze Färbung, Wismut z. B. in den Rabro-, *Roter*-Tabletten oder im alten *Leube*pulver) zu unterscheiden; auch die immer häufiger angewandte Bromthaleinprobe zur Diagnostik von Leberleiden vermag den Stuhl vorübergehend rötlich zu färben. Um diese diagnostischen Irrtümer zu vermeiden, soll in allen Fällen mit Blutungsverdacht

*) Herrn Professor Dr. H. Reinwein zum 65. Geburtstag.

im Intestinaltrakt nach mindestens drei Tagen vorheriger fleischfreier, d. h. hämoglobinfreier Kost (in dieser Zeit: Verbot des Zähneputzens, keine Sondenausheberung) eine Stuhlprobe des Kranken aus der Mitte der Fäzes und von verschiedenen weiteren Stellen entnommen, frisch chemisch, evtl. mikroskopisch oder in unklaren Fällen spektroskopisch nach *Snapper* auf das Vorhandensein von okkultem Blut geprüft werden.

Für die Praxis und den poliklinischen Betrieb ausreichend ist die Probe nach *Gregersen* mit einer 0,5% Benzidinlösung: Eine Benzidintablette (Merck) (enthält Benzidin und als O_1-Spender Bariumsuperoxyd) wird unter Vermeidung jeglicher Berührung mit der bloßen Hand in 10 ccm 50%iger Essigsäure (Eisessig) mit einem Glasstab zerdrückt und gelöst. Einige Tropfen dieser frischen Reagenzlösung werden auf ein dünn auf einen Objektträger ausgestrichenes und beginnend eintrocknendes Stuhlteilchen gegossen. Ist Blut im Stuhl vorhanden, tritt je nach Blutgehalt innerhalb weniger Sekunden bis ½ Minute eine blaugrüne bis tiefblaue Farbe auf.

Welche Rückschlüsse gestattet das Aussehen eines Blut- oder eines pechschwarzen Teerstuhles auf den Ort der Blutungsquelle und das Ausmaß der Blutung?

Die **Farbe des Stuhles** bei intestinalen Blutungen hängt von zwei Faktoren ab: 1. von dem Sitz der Blutungsquelle und 2. von der Verweildauer bzw. der Passagegeschwindigkeit der Blutkoagula im Darmkanal. Bei regelrechter Magen-Darm-Funktion gilt seit jeher der Satz: Je weiter distal im Darmtrakt die Blutungsursache, z. B. analwärts von der *Bauhin*schen Klappe, sitzt, um so eher wird reines dunkel- bis hellrotes Blut in den Fäzes erscheinen, entweder mit dem Stuhl vermengt (vom Colon ascendens bis descendens stammend), auf den Kot aufgelagert (vom Rektum herrührend) oder allein abgesetzt. Je höher hingegen es im Magen-Dünndarm-Bereich blutet, um so eher werden dunkle bis pechschwarze, klassische Teerstühle beobachtet, da das in das Darmlumen ergossene Hämoglobin in diesen Fällen Zeit findet, sich in Hämatin umzuwandeln. Auf diese Weise können Blutungen aus Ösophagus, Magen und Dünndarm bis einschließlich der Ileozökalklappe zu Teerstuhl führen. Bei krankhaft beschleunigter Magen-Darm-Passage können Blutungen aus der Speiseröhre und dem Magen reines Blut, also keinen pechschwarzen Stuhl hervorrufen. Umgekehrt wird in seltenen Fällen einer Proctitis haemorrhagica oder bei inneren Hämorrhoiden sogar schwarzer Stuhl abgesetzt, wenn das sich in die Ampulla recti ergießende Blut dort tagelang stagniert.

Da also die Farbe des Blutstuhles nicht genau genug auf den Sitz der intestinalen Blutung hinweist, wird vielerorts der harmlose, von *Einhorn* empfohlene Fadentest (string test) zur Feststellung der Blutungshöhe angewandt: Der Kranke schluckt abends einen mit einem Bleischrotkügelchen versehenen, langen, weißen Wollfaden; am anderen Tag morgens wird der Faden vorsichtig rektalwärts herausgezogen; aus der Lage der braunen Verfärbung kann auf die Höhe der Blutungsquelle geschlossen werden.

Aus dem alleinigen Auftreten eines Teerstuhles können wir nicht sicher auf die Schwere einer intestinalen Blutung schließen. Schon 60 ccm in einen Magen verabreichtes Blut bei Milchdiät und 80 ccm bei Normalkost genügen, um nach 4—17 Stunden Teerstühle während 3 bis 6 Tagen zu erzeugen. (*Daniel* und *Egan* 1939, *Schiff* 1942). Auch vermag der Arzt nicht aus der Dauer einer okkulten Blutung, erkennbar an der positiven Benzidinprobe des Stuhles, auf das Andauern einer intestinalen Blutung zu folgern, da eine einmalige Magenblutung in seltenen Fällen bis zu drei Wochen lang zu einer positiven Blutreaktion im Stuhle führen kann.

Das Ausmaß einer intestinalen Blutung beurteilen wir weniger aus der Massivität der auftretenden Blutstühle, sondern erfahrungsgemäß aus dem Grade des Entblutungsschocks mit Abfall des systolischen Blutdrucks auf 90—80 mm Hg und darunter, Erhöhung der Pulsfrequenz auf 110/min. und mehr, Blässe, kühle und feuchte Haut bei zunehmender Erregung des Kranken.

Es sei mit Nachdruck betont, daß die übliche Hämoglobin- und Erythrozytenbestimmung des Patientenblutes in den ersten 5 bis 6 Beobachtungsstunden für die Erkennung einer großen intestinalen Blutung vollkommen ungeeignet ist, da erst 6 Stunden nach Blutungsbeginn die reaktive Blutverdünnung mit Absinken der Hämatokrit-, Hämoglobin- und Erythrozytenwerte eintritt. Eine massive, schwere, das Leben bedrohende intestinale Blutung führt rasch zu einer Verminderung der zirkulierenden Blutmenge um mehr als 60% des Normalwertes (*Stewart, Schaer, Petter* und *Massover* 1948, *Wollheim* u. *Schneider* 1954). Nach 6 bis 8 Stunden sinkt bei diesen vorher normalblütigen Kranken das Hämoglobin auf 50% und der Erythrozytenwert auf 2,5 Mill. und tiefer ab. Erst später pflegen bei großen intestinalen Blutungen die blut- bzw. melänaartigen Stühle meist in Diarrhoeform aufzutreten. Im allgemeinen werden Patienten mit Hämatemesis und Meläna prognostisch ungünstiger beurteilt als solche mit alleiniger Meläna. Dies trifft jedoch nur in beschränktem Maße zu; nach Erfahrungen an größerem Material ist die schwere Meläna ebenso bedrohlich wie die Fälle mit alleinigem Bluterbrechen, zumal die Letalität einer großen Magen-Darm-Blutung mit Meläna fast 10% beträgt und erfahrungsgemäß bei Patienten über 50 Jahre noch ansteigt.

Auf welche Zeichen soll nun der praktische Arzt achten, um die bedeutsame Frage zu entscheiden, ob die auf Grund eines Blutstuhles erkannte Blutung endgültig zum Stillstand gekommen ist?

Sinkt bei stündlicher Messung der Blutdruck des Kranken weiterhin ab und erhöht sich die Pulsfrequenz, so sind diese untrüglichen Zeichen ein wertvollerer Hinweis auf das Fortbestehen einer intestinalen Blutung als die fortlaufende Bestimmung des Hämoglobins, der Erythrozyten und des Hämatokrits. Die Interpretation des Blutbildes und des Hämatokrits innerhalb der ersten 2 Tage erfordert gerade bei Kranken mit intestinaler Blutung kritische Erfahrung. Sinken nach etwa 20 Stunden die genannten Werte (Hgb, Ery + Ht.) bei fortlaufenden, in Abständen von 6 Stunden vorgenommenen Kontrollen nicht mehr ab, so darf der Arzt einen Stillstand der Blutung annehmen; zeigt sich hingegen, daß nach 20 Stunden die Blutwerte noch weiter fallen, so kann in dieser Zeit die Frage des Weiterblutens noch nicht allein aus den hämatologischen Werten entschieden werden, da erfahrungsgemäß nach einer einmaligen größeren intestinalen Blutung wegen der Verdünnung des Blutes Hämoglobin, Erythrozyten und Hämatokrit bis 48 Stunden nach der Blutung noch absinken können.

Nach einigen Tagen jedoch sind Dauerblutung und Rezidivblutung im allgemeinen am weiteren Absinken des Hämoglobins erkennbar. Die Bestimmung der zirkulierenden Blutmenge zur Abklärung dieser Frage bleibt Spezialkliniken überlassen.

Mit welchen **klinischen Folgen** hat der Arzt bei seinen Kranken mit größerer intestinaler Blutung mit Meläna zu rechnen?

Abgesehen von den erwähnten, z. T. lebensbedrohlichen Schocksyndromen (mit Blutverlust bis zu 3 Litern) und der sich später entwickelnden Fe-Mangel-Anämie tritt in etwa 80% aller Fälle 24 Stunden nach Einströmen des Blutes in den Magen-Darm-Kanal das einige Tage andauernde **„Blutungs"-Fieber** *(Joy u. Mitarb.)* auf, dessen Ursache z. Z. noch Gegenstand der Diskussion ist.

Klinisch bedeutsamer und gefährlicher ist die **posthämorrhagische Azotämie** in etwa 20% aller großen Magen-Darm-Blutungen (mit Ausnahme der Kolonblutung). Sie wird 2 bis 3 Tage nach der Blutung beobachtet und wird auf die schock- bzw. kreislaufbedingte Minderdurchblutung der Niere und z. T. auch der Leber zurückgeführt (tubuläre Insuffizienz der Niere). Besonders bei Rezidivblutung können Werte über 100 mg Rest-N auftreten und bei Nichtanwendung geeigneter Maßnahmen (Plasma- oder Bluttransfusionen!) zur Urämie führen.

Die **vaskuläre Reaktion** des Entblutungsschocks bei Magen-Darm-Blutern mit larvierten Koronar- bzw. Zerebralsklerosen vermag in seltenen Fällen Herzinfarkte und Hemiplegien auszulösen. Alle die geschilderten Zeichen bilden sich speziell bei massiven plötzlichen Darmblutungen mit deutlicher Meläna aus, während die chronischen okkulten Sickerblutungen zwar zu erheblichen Fe-Mangel-Anämien und ständiger Mikromeläna führen, jedoch in der Regel die primären und sekundären klinischen Schockfolgen vermissen lassen.

Welche **Ursachen** liegen einem Blut- bzw. Teerstuhl zugrunde?

Das Vorhandensein eines sicheren Teerstuhles oder der Nachweis okkulten Blutes im Stuhl nach fleischfreier Diät bedeutet zunächst weiter nichts (wenn man von den seltenen Täuschungsmanövern z. B. bei bestimmten Psychopathen absieht), als daß das Blut dem Körper des Kranken entstammt.

Erst eine genaue Vorgeschichte im Verein mit gezielten Untersuchungen führen zur Abklärung des Symptomes eines Blutstuhles. Je nach dem Vorliegen eines klassischen Teerstuhles, eines äußerlich rötlichen Blutstuhls oder nur von okkultem Blut im Stuhl ist die Häufigkeit der in Frage kommenden Krankheiten unterschiedlich.

Der Einteilungsversuch französischer Autoren, die intestinalen Blutungen in solche mit reiner Hämatemesis und solche mit alleiniger Meläna aufzugliedern, hat sich nicht als zweckmäßig erwiesen, da der Arzt fast bei jedem Bluterbrechen im weiteren Krankheitsverlauf auch stets einen Blutstuhl bzw. eine Meläna beobachtet.

Treten als klinische Leitzeichen bei einem Kranken massive breiige, tiefschwarze Teer- oder Pechstühle mit mehr oder minder ausgeprägten Schocksymptomen auf, so soll sich der Arzt an den Ratschlag *Kalks* erinnern, bei solchen Fällen einer großen intestinalen Blutung zunächst nur die drei häufigsten Ursachen, nämlich das Gastroduodenalgeschwür, das Magenkarzinom und die Varizenblutung differentialdiagnostisch zu erwägen. Ja, der britische Gastroenterologe *Jones* geht auf Grund seiner Erfahrung noch weiter, indem er sagt, jede große intestinale Blutung ist so lange als Ulkusblutung aufzufassen, als nicht das Gegenteil bewiesen ist. Da die Erfahrungen des einzelnen zur Beantwortung der Frage nach der speziellen Blutungsquelle bei Meläna nicht ausreichen, müssen wir auf die großen Zahlen der Weltliteratur zurückgreifen.

Nach den Erfahrungen von *Fraenkel* und *Truelove* über die Ursachen eines Teerstuhles bei 540 Fällen steht an erster Stelle aller Melänafälle in 50% das chronische Magen- und Duodenalulkus, fernerhin in 20% das akute Geschwür, in 10% Blutungen aus Ösophagusvarizen, in 6% Sanguinationen beim Magenkarzinom, und der Rest resultiert aus anderen Ursachen (Gastritis, *Dieulafoy* u. a. m.). Demnach liegt in 80 bis 90% der intestinalen Massivblutungen mit nachfolgender Meläna eine ösophagale, gastrale bzw. duodenale Ursache vor. In 6 bis 10% aller massiven intestinalen Blutungen ist weder klinisch, operativ noch pathologisch-anatomisch eine eindeutige Blutungsquelle festzustellen *(Markoff)*. Man sollte m. E. jedoch in Zukunft, speziell in diesen unklaren Fällen, auf das auch pathologisch-anatomisch schlecht erkennbare Krankheitsbild der akuten solitären Magenerosion nach *Dieulafoy* achten.

Das oben geschilderte Ursachenspektrum verschiebt sich nur geringfügig, wenn man alle greifbaren Zahlen aus der gesamten Weltliteratur über intestinale Blutungsursachen berücksichtigt (*Ivy, Grossmann* u. *Bachrach* 1950, *Fraenkel* u. *Truelove* u. *Hadorn* 1959).

Im folgenden wollen wir an Hand eigener Erfahrungen und unter Berücksichtigung des Schrifttums auf die lehrreiche Problematik des Blutstuhles bei den verschiedenen Gruppen eingehen.

Blutstuhl beim Ulkus

Im allgemeinen geht die Zahl der an einem großen Patientengut zu beobachtenden intestinalen Blutungen der generell zu beobachtenden Geschwürszunahme parallel. Die Zahl der Erkrankungen an Ulkus ist besonders nach dem zweiten Weltkrieg dauernd angestiegen *(Bockus)*. Dieser Autor veranschlagt die Zahl der Personen, die einen Ulkusschub hatten, auf rund 10% der Gesamtbevölkerung der USA. Schätzungsweise treten bei 10 bis 20% aller Geschwürskranken, besonders bei Männern mit Duodenalulkus zwischen dem 40. und 50. Lebensjahr, größere Blutungen mit Teerstuhl auf. *Hunt* mutmaßt, daß im englischen Mutterland jährlich etwa 30 000 Kranke wegen gastroduodenaler Blutungen behandelt werden. Auch wir haben, ähnlich wie *Kalk*, einige Ulkusfamilien mit einer Häufung von intestinalen Blutungen mit Meläna beobachtet. Es ist ferner eine alte ärztliche Erfahrung, daß beim Magenulkus das Bluterbrechen häufiger ist als die Meläna, während beim Zwölffingerdarmgeschwür (vor allem beim Hinterwandulkus des Bulbus duodeni) die Meläna im Vordergrund steht. Im allgemeinen spielt die Nischengröße, abgesehen von dem früheren großen Kriegsulkus, für das Ausmaß eines Blutstuhles keine ausschlaggebende Rolle. Nach *Jones* erfolgt die Magenulkusblutung in der Regel aus größeren arrodierten Arterien.

Übereinstimmend mit amerikanischen Angaben zeigt sich in unserem Material die Meläna beim chronischen Ulkus viel häufiger als bei einem latenten Ulkus bzw. beim ersten Ulkusschub. Erfolgt wie in 2 unserer Fälle die intestinale Blutung beim Ulkus nicht allzu plötzlich, so können (anscheinend bei Blutverlusten bis zu etwa 350 ccm) subjektive Symptome weitgehend fehlen, bis die später auftretenden Teerstühle eindrucksvoll auf das Geschehen hinweisen; dies ist speziell bei den gegenwärtig nicht seltenen Geschwürsentstehungen und Reaktivierungen von Geschwüren durch Cortison oder Prednison (stress-ulcer), aber auch nach Verabreichung von Butazolidin, Atophan, Aspirin und Reserpin der Fall.

1. Fall: Prednisonulkus

Die 35j. Patientin Gretl F. J. Nr. 253/59 mit einer klassischen Hepatitis epidemica erhält bei einem auf die übliche Behandlung nicht ansprechenden Ikterusschub mit einem Bilirubinanstieg auf 32 mg% 7 Tage lang Prednison, zunächst 32 mg, dann 24 mg tgl. mit Rückgang des Bilirubins auf 7,6 mg%. Am 7. Tage der Prednisontherapie plötzlich leichte Oberbauchschmerzen mit eindeutigem Teerstuhl.

Keine wesentliche Reaktion von Puls und Blutdruck. Nur geringes vorübergehendes Abfallen von Hgb., Ery und Hämatokrit. Die Röntgenkontrolle ergibt bei früher nicht sicher pathologischem Bulbus duodeni jetzt ein größeres Ulcus duodeni der Hinterwand. Sofortiges Absetzen der Prednisontherapie. Nach 5 Wochen wird die Patientin mit klinisch abgeklungener Hepatitis, aber noch röntgenologisch nachweisbarem, aber viel kleinerem Ulcus duodeni entlassen.

Wegen der besonderen arteriellen Gefäßversorgung des Magens neigen vorwiegend Geschwüre an der Hinterwand des Bulbus duodeni, an der kleinen Magenkurvatur und an der Hinterwand zu Blutungen mit manifestem Teerstuhl. Aus dem gleichen anatomischen Grunde treten massive Blutungen bei dem seltenen Magenulkus an der großen Kurvatur (0,6% aller Ulzera) kaum auf.

So haben wir bei dem von uns beobachteten Falle eines relativ großen Ulkus an der großen Kurvatur (siehe Abb. 1)

Abb. 1: Wahrscheinlich zehnpfennigstückgroßes, flaches Ulkus an der großen Magenkurvatur; klinisch und röntgenologisch später abgeheilt.

nur vorübergehend eine Mikromeläna festgestellt. Soweit wir das Schrifttum überblicken, sind tödliche Blutungen aus einem Ulcus ventriculi der großen Kurvatur bis heute nicht bekannt. Die klinische Erfahrung lehrt, daß nach größeren Ulkusblutungen speziell mit Meläna die Leibschmerzen verschwinden; das Fortbestehen der Ulkusbeschwerden kann als Komplikationszeichen (weiter anhaltende Blutung, weitere Ulzeration bis zur Perforation) angesehen werden. Erfahrungsgemäß *(Markoff, Katsch)* tritt bei einem Ulkus mit massiver Meläna häufig eine schnellere Heilungsneigung des Geschwürs auf. Ein zeitlicher Wechsel zwischen positiver und negativer Stuhlbenzidinprobe spricht eher für ein Ulkus als ein Karzinom, insbesondere dann, wenn nach Einsetzen einer strengen Diät die Blutung verschwindet.

Alle größeren Statistiken besagen, daß bei Patienten unter 40 Jahren die große Magenblutung mit Meläna weniger gefährlich ist als bei älteren. Nach Sammelstatistiken (*Henning, Kalk, Markoff* u. a.) beträgt die Letalität unter 40 Jahren 1,5 bis 2,4%, über 40 Jahren 11,9%.

Sicherlich hat die moderne Schockbekämpfung mit der Bluttransfusion und wahrscheinlich die Anwendung des *Meulengrachtschen* Prinzips der Frühernährung („treatment with food") die Prognose einer internen Behandlung der schweren Meläna bei Ulkus verbessert; die chirurgische Indikation zur Operation speziell bei Kranken über 45 Jahren bleibt davon jedoch unberührt.

Meläna bei Varizen

An zweiter Stelle der intestinalen Blutungen steht in unserem Beobachtungsgut die bedrohliche Massenblutung aus Varizen im Bereich des unteren Ösophagus und der Kardia. Im allgemeinen kommt es hierbei primär zur Hämatemesis und sekundär zur Meläna. In seltenen Fällen dieser Varizenblutung tritt zur Überraschung aller Beteiligten nur ein Teerstuhl ohne Hämatemesis auf, besonders bei Kranken mit ausgeprägten Magenvarizen, wie folgende Beobachtung lehrt:

Fall 2:

Bei der jetzt 54j. Kranken (Kath. Käh. J. Nr. 19/499/59 B) hat sich seit einer vor 10 Jahren aufgetretenen Hepatitis ein zunehmender Leberschaden mit aufgetriebenem Leib, Druck im Oberbauch und vermehrtem Durst entwickelt.

Klinisch und laparoskopisch besteht das Bild einer dekompensierten posthepatitischen Leberzirrhose mit Aszites, weiterhin Hämorrhoiden und deutlichen Ösophagus- und Magenwandvarizen. Kein Bluterbrechen, hingegen gehäufte massive Teerstühle; deshalb stationäre Behandlung mit einer Anämie von 40%Hgb = 7,5 g% und 2,3 Mill. Ery. Die für die Meläna verantwortlichen Varizen finden sich — abgesehen von denen im Ösophagus — im Fundus bis Korpusmitte und verursachen 0,5—1 cm messende rundliche bis ovale Aussparungen (siehe Abb. 2).

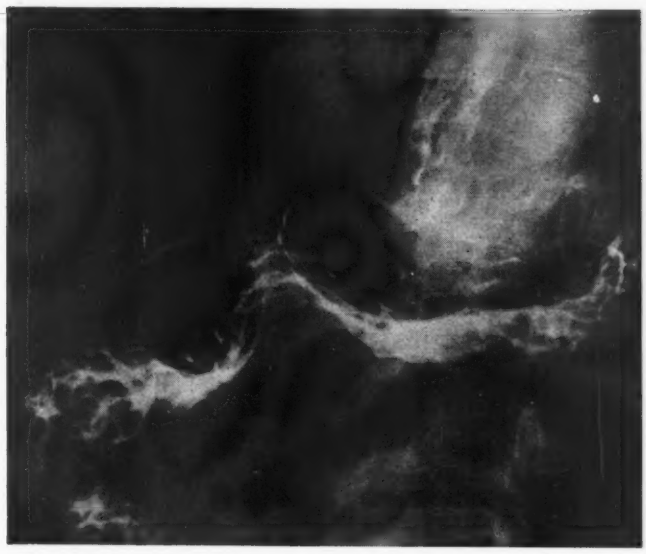

Abb. 2: Ösophagus- und Magenvarizen bei einer dekompensierten Leberzirrhose.

Die erwähnten Blutungen aus Varizen mit Teerstuhl sind in 95% aller Fälle der Ausdruck einer portalen Hypertension mit Milztumor eines prä-, intra- oder posthepatischen Blockes *(Beckmann* u. *Markoff)*.

Mit Hilfe einer geschulten Technik *(Hampton)* gelingt es, die Ösophagus- bzw. Magenvarizen röntgenologisch darzustellen. Die Ösophagoskopie ist zwar nach *Henning* zur Frühdiagnose der Varizen bei Leberzirrhose geeignet, ist aber ebenso wie die Gastroskopie mit Rücksicht auf den Allgemeinzustand des Kranken nicht immer empfehlenswert. Für die Diagnose einer Varizenblutung bei Leberzirrhose sprechen, abgesehen vom klinischen Bild, die Werte der Serumlabilitätsproben und vor allen Dingen der Ausfall des Bromsulfaleintestes. Bei einem normalen Bromsulfaleintest (unter 10% Retention) soll man im allgemeinen keine Varixblutung bei Leberzirrhose als Ursache eines Teerstuhles annehmen.

White, Zamscheck u. *Chalmers* (zitiert nach *Markoff*) benutzen den Bromsulfaleintest zur Unterscheidung einer gastro-

genen von einer hepatogenen Meläna. Die Meläna bei Ruptur von Varizen beim extrahepatischen portalen Block ist entsprechend den zugrunde liegenden Krankheiten (kongenitale Mißbildungen im Bereich der Pfortader, Thrombosen bzw. Thrombophlebitis der Pfortader u. dgl.) in unserem Krankengut selten.

Blutstuhl beim Magenkarzinom

Für das Magenkarzinom sind in den meisten Fällen weniger die großen Magenblutungen mit schwerer Meläna charakteristisch als vielmehr dauernd nachweisbares okkultes Blut im Stuhl trotz diätetischer Schonung. Die Massivblutung bei Magenkarzinom mit Pechstuhl kommt nach *Markoff* in 5% der Magenkarzinomfälle vor und weist auf einen ulzerierten Tumor mit Nekrosen hin. Im allgemeinen ist eine Meläna bei Magenkarzinom ein prognostisch infaustes Zeichen, wie folgender Fall darlegen soll:

Der 75j. Patient (G. Lan.) klagt seit einigen Wochen über Appetitlosigkeit, Abmagerung, drückende Leibschmerzen. Erst auf Grund der in letzter Zeit auftretenden pechartigen Stühle läßt er sich poliklinisch untersuchen. Klinisch findet sich bei dem anämischen Kranken in der Nabelregion eine höckerige harte Resistenz; dieser entspricht röntgenologisch ein großer raumbeschränkender Prozeß, der von der Pars cardiaca bis zum Antrum reicht.

Nicht alle Fälle von Magenkarzinom führen zur positiven Benzidinreaktion. Beim Szirrhus des Magens fehlt aus pathologisch-anatomischen Gründen meist das okkulte Blut im Stuhl; Meläna ist beim Szirrhus unbekannt.

Eine große Seltenheit bei Magenkarzinom ist die Meläna beim primären Karzinom eines Restmagens nach jahrzehntelang zurückliegender Magenoperation *(Hebold, v. Gremmel, Schulte-Brinkmann* u. *Vieten):*

Fall 3:

Bei dem jetzt 71j. Kranken wurde 1930 wegen eines Magengeschwürs eine Magenresektion nach *Billroth* II vorgenommen. 1951 konnten bei einer zufälligen Röntgenüberprüfung noch regelrechte Verhältnisse am Magenstumpf festgestellt werden (siehe Abb. 3a). Im Jahre 1959, also 29 Jahre nach der Magenresektion zeigten sich bei dem Kranken uncharakteristische Oberbauchsymptome mit wiederholtem Teerstuhl. Röntgenologisch ist am operierten Magen im Anastomosengebiet eine knollige apfelgroße Raumbeschränkung, von der Hinterwand des Magenstumpfes ausgehend, ohne Stenoseerscheinungen zu erkennen (siehe Abb. 3b).

Bei der Operation (Prof. Dr. *Holle*, Chirurg. Univ.-Klinik Würzburg, Direktor: Prof. Dr. *Wachsmuth*) fand sich, wie von uns diagnostiziert, ein faustgroßes primäres Magenkarzinom (histologisch: Adenokarzinom) an der Anastomosenstelle ohne Metastasen. Nach der Totalresektion verschwanden die Teerstühle. Der Patient fühlt sich zur Zeit bei seiner Ösophago-Jejunostomie relativ wohl. Es handelt sich hier um einen der seltenen Fälle eines primären Magenstumpfkarzinoms mit Teerstühlen: Der Krebs konnte durch eine nochmalige Magenoperation bisher rezidivfrei gehalten werden (Abb. 3c).

Meläna bei Gastritiden

Vor Jahren wurden etwa 10% aller Melänabefunde auf eine Blutung bei akuter und chronischer Gastritis in Form der „Purpura gastrique" oder der Gastritis erosiva, speziell bei der Antrumgastritis *(Gutzeit)*, z. T. als Ausdruck eines allergischen Geschehens bezogen. Heute ist die Diagnose einer Gastritis, besonders die chronischer Natur, viel problematischer als vor einem Jahrzehnt.

Die alleinige klinische, röntgenologische und gastroskopische Erkennung einer Gastritis steht auf schwachen Füßen *(Mangold)*. Eine jeder Kritik standhaltende Gastritis-Diagnose ist z. Z. nur durch sondenbioptische Magenschleimhautuntersuchungen zu erbringen *(Wood u. Mitarb.* 1949, *Henning u. Mitarb.* 1955/56, *Mahlo)*. So ergaben Biopsien aus gastroskopisch und röntgenologisch vermuteten gastritischen Magen-

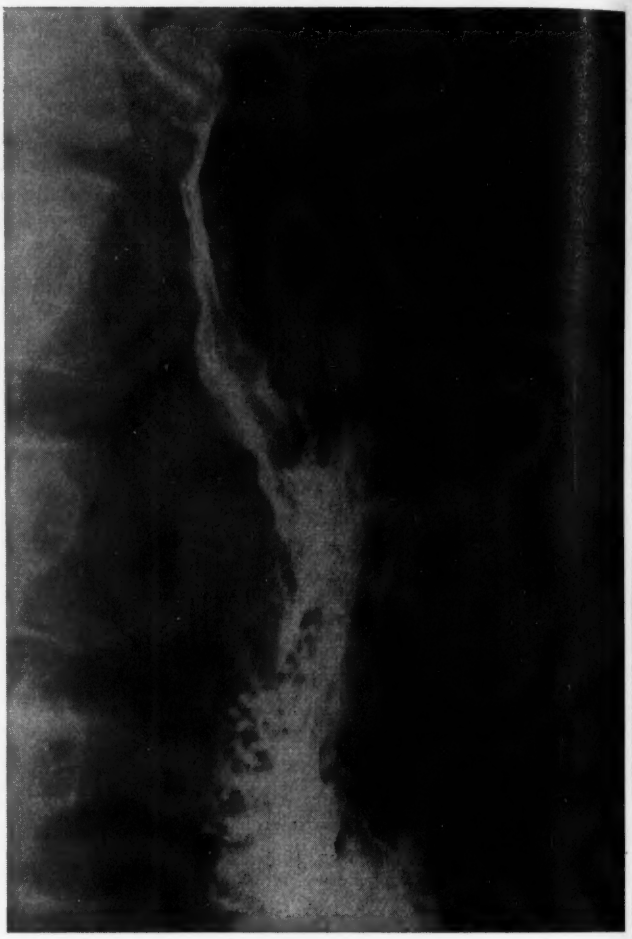

Abb. 3a: Zustand nach *Billroth II* (Magenoperation 1930) mit regelrechten Verhältnissen am Magenstumpf. Aufnahme von 1951.

Abb. 3b: Apfelgroßes Karzinom im Anastomosengebiet des Restmagens, nach 29 Jahren entstanden. Bild vom 12. 12. 1956.



Abb. 3c: Zustand nach erfolgreicher Tumorresektion mit Ösophago-Jejunostomie, Bild vom 13. 5. 1959.

falten histologisch keine Entzündungszeichen. Bei starker Meläna bei ursächlich vermuteter chronischer Gastritis liegen noch keine entsprechenden bioptischen Schleimhautbefunde an größeren Beobachtungsreihen vor. Es ist deshalb verständlich, daß die Angaben des Schrifttums über die Häufigkeit einer chronischen Gastritis als Melänaursache erheblich (zwischen 0 bis 35%) schwanken; bei der akuten Gastritis erosiva hingegen ist an dem möglichen Blutungsgeschehen auch heute nicht zu zweifeln. Das Problem der Schleimhautblutung bei den Gastritiden muß also unter der Sicht der neuen bioptischen Forschung erneut überprüft werden. Der Frage, ob die Saugbiopsie selbst einen Blutbefund im Stuhl hervorrufen kann, ist *Mahlo* nachgegangen; er sah bei über 1000 an verschiedenen Stellen entnommenen Mukosastückchen nie eine manifeste Blutung mit makroskopischer Meläna, obwohl das gelegentlich nach der Untersuchung ausgeheberte Magensekret eine positive Benzidinreaktion ergab.

Seltene Ursachen eines Teerstuhls

An seltenen intragastralen Ursachen für einen Pechstuhl seien folgende kurz angeführt, an die der Arzt denken soll, wenn die obenerwähnten Magenveränderungen ausgeschlossen werden können: die häufig nicht erkannten Hiatushernien, der als selten angesehene Morbus *Dieulafoy*, benigne, kaum Beschwerden verursachende Magentumoren, z. B. isolierte Magenpolypen oder speziell das Hämangiom des Magens mit dauerndem Teerstuhl bei oft negativem Röntgenbefund.

Rekurrierende Teerstühle, bei denen röntgenologisch keine Läsion gefunden wird, sind beim **Morbus Osler** (Teleangiectasia hereditaria) bekannt. Bei diesen Kranken findet der Arzt häufig bei genauer Prüfung kleine *Osler*-Angiome im Gesicht, an den Lippen, mitunter im Mund. Bei einem Fall von *M. Osler* konnte sogar eine familiäre Neigung zu Magenblutungen nachgewiesen werden. Diese Kranken leiden fast immer seit ihrer Kindheit an schwerem Nasenbluten.

Fast jede primäre und sekundäre symptomatische hämorrhagische Diathese, speziell bei Leukämien und cholämischen Blutungen, kann Teerstühle bedingen. In einigen unserer Beobachtungsfälle scheinen **irritierende Medikamente** die Blutung mit nachfolgender Meläna hervorgerufen zu haben.

Folgende Arzneimittel können nach Angaben des Schrifttums und eigener Erfahrung in seltenen Fällen wahrscheinlich über eine Parenchymschädigung der Magenschleimhaut oder über eine Schleimhauterosion zu Magen- und Darmblutungen führen: abgesehen von dem bereits erwähnten Prednison, Cortison und ACTH-Präparaten, Antikoagulantien, Aspirin, Butazolidin und Irgapyrin *(Belart)*, Salizylate, PAS, Neoteben bzw. Rimifon, Saridon, Phenothiazine u. a. m.

Bei nachgewiesenen Teerstühlen sollten die angeführten Arzneimittel sofort abgesetzt bzw. gar nicht erst verabreicht werden. Vermehrt Teerstühle beobachtet der Kliniker nicht selten im Endzustand von Urämikern, wenn eine **urämische hämorrhagische „Ausscheidungs"-Gastritis** vorliegt. Selten, aber für Begutachtungsfragen bedeutsam, ist das vorübergehende Auftreten von Pechstühlen bei Erkrankungen, Traumen und Operationen des **Nervensystems** (Operation von Hirntumoren (*Cushing* ulcer), Meningitis tuberculosa, Apoplexie, Poliomyelitis u. a. m.).

Unter den seltenen **extragastralen Ursachen** einer Meläna seien einige zu Hämorrhagien neigende Dünndarmerkrankungen erwähnt; z. B. das als Rarität anzusprechende Ulkus im *Meckel*schen Divertikel, die mitunter in bestimmten Stadien zu Darmblutung führende segmentäre Enterocolitis bzw. Ileitis regionalis bzw. terminalis (*Crohn*sche Krankheit) und die nach dem zweiten Weltkrieg mitunter beobachtete, jetzt kaum noch auftretende Enteritis bzw. Jejunitis necroticans. Die manchmal sich aufzeigenden Blutstühle bei Sepsis, ileozökaler Darmtuberkulose (in der Regel nur bei offenen Lungentuberkulosen), Typhus abdominalis (in der 3. Woche im Stadium der Geschwürsbildung), intestinaler *Whipple*scher Lipodystrophie (bei 50% aller Fälle von *Whipple*scher Krankheit ist die Benzidinprobe im Stuhl im Gegensatz zur Sprue positiv), Invagination und Strangulation sowie beim Verschlußsyndrom der Vena cava inferior *(Berblinger, Franke* u. *Parade)* seien der Vollständigkeit wegen angeführt.

Diese seltenen extragastralen Melänaursachen dürfen den Arzt nicht entmutigen, konsequent mit allen nur zur Verfügung stehenden Mitteln nach der zugrunde liegenden Krankheit zu forschen. So vermochten wir in jüngster Zeit durch eine systematische, zielgerichtete Röntgenuntersuchung des gesamten Darmtrakts bei 2 Kranken (Name: Urw. JNr. 11 A/1959, und E. P. JNr. 19/261/1959) mit wochenlang bestehender Mikromeläna ein Dünndarmsarkom bzw. -karzinom aufzudecken, das in einem der Fälle in mehreren auswärtigen Kranken-

häusern bei der gewöhnlichen Routinebreipassage nicht erfaßt werden konnte.

Von den selteneren Ursachen eines Teerstuhles sei wegen ihrer klinischen Bedeutung auf zwei besonders verwiesen: auf die Hiatushernie und das von *Dieulafoy* beschriebene Krankheitsbild.

1. Die Blutbeimengungen im Stuhl bei **Hiatushernie** manifestieren sich häufig nur in einer Mikromeläna und verursachen bekanntlich ausgeprägte chronische Eisenmangel-Anämien. Mitunter beobachteten wir jedoch besonders bei älteren Patienten rezidivierende massive Blutungen speziell bei paraösophagalen Hernien mit eindrucksvoller Hämatemesis und Meläna. Während man früher als Blutungsquelle hierbei eine Strangulation und Stauung der Schleimhaut im Hiatusbereich annahm, haben besonders *Allison, Benedict, Winkelstein* u. *Nissen* auf die bei Hiatushernien auftretende peptische Geschwürsblutung bei der das Krankheitsbild komplizierenden erosiven Refluxösophagitis hingewiesen. Bei der röntgenologischen Überprüfung aller Kranken mit Meläna bei Hiatushernie darf die Beobachtung von *Bockus* nicht vergessen werden, daß bei Blutungen und Hiatusbruch in 23% eine Kombination mit einem Ulcus ventriculi vorliegt. Welche diagnostischen Schwierigkeiten hierbei jedoch auftreten können, mögen nachfolgende Beobachtungen lehren. Die früher umstrittene Genese einer Meläna bei Hiatushernie konnten wir bei diesem Fall operativ klären lassen:

Fall Nr. 4: Name D. Fr. R. JNr. 19/168/56A

Der jetzt 70j. Patient litt seit 1947 bis 1958 an besonders im Frühjahr und Herbst auftretenden Teerstühlen mit 15 schweren Rezidiven. Nach seiner 13. massiven Meläna fanden wir bei der ersten klinischen Untersuchung am 19. 11. 1956 bei dem kyphoskoliotischen Kranken neben einem älteren Herzinfarkt röntgenologisch eine faustgroße Hiatushernie des Magens bei relativ kurzem Ösophagus. Im Einmündungsgebiet der Speiseröhre in den Magen fanden sich vergröberte Schleimhautfalten ohne sicher nachweisbares Magenulkus. Die Meläna führte stets zu bedrohlichen Eisenmangelanämien, die der Kranke mittels Bluttransfusionen und Eisengaben stets gut kompensierte.

Am 20. 7. 1959 wurde der Kranke erneut mit massiver Schleimhautblutung, Teerstühlen und ausgeprägter Anämie (Hb. 62%) in einem auswärtigen Krankenhaus mit Bluttransfusionen behandelt. Röntgenologisch wurde neben der Hiatushernie eine größere Ulkusnische transhiatal an der kleinen Kurvatur als Blutungsursache angenommen (siehe Abb. 4)*). Trotz Herzinfarktnarbe, Kyphoskoliose und hohem Alter empfahlen wir nach Kompensation der Blutungsfolgen dem Kranken nach Rücksprache mit Prof. *Nissen* die Hernienoperation.

Am 19. 10. 1959 fand *Nissen* (Basel) bei der mit Erfolg durchgeführten Operation folgenden Befund: Kardia und Fundus waren durch eine gut 3 Querfinger breite Bruchpforte thorakalwärts hinaufgeglitten und durch ausgedehnte Verwachsungen fixiert. An der Kleinkurvaturseite sah der Operateur in der Nachbarschaft des Bruchringes eine derbe Narbenplatte. Bei der Eröffnung des Magens konnte keine Ulzeration der Schleimhaut festgestellt werden. Die im Röntgenbild an dieser Stelle sichtbare Nische muß als Pseudodivertikel angesprochen werden, entstanden durch die narbige Verziehung.

Nach Reposition des prolabierten Magenabschnittes waren ausgedehnte periösophagitische Verwachsungen zu tasten, die Ösophaguswandung selbst war stark verdickt und derb. Die rezidivierenden Blutungen sind durch diese schwere Refluxösophagitis sicher erklärbar. Seither trat keine Rezidivblutung mehr auf. Der Patient fühlt sich bis heute vollkommen beschwerdefrei.

2. Wir selbst haben auf Grund einer Beobachtung den Eindruck, daß sich in diesen unklaren Fällen mitunter das von *Dieulafoy* 1897 beschriebene Krankheitsbild einer „exulceratio simplex" des Magens verbirgt.

Bei dem von uns seinerzeit in der Med. Univ.-Klinik Würzburg (Direktor: Prof. Dr. *Wollheim*) beobachteten Patienten (Name: F. S.) handelt es sich um einen 47j. Pfarrer, bei dem aus vollster Gesundheit eine mehrmalige akute Magenblutung mit massiver Hämatemesis und Meläna erfolgte. Da trotz energischer Schock- und Kollapsbehandlung mit Plasma- und Bluttransfusionen das Krankheitsbild nicht beherrscht werden konnte, führte Prof. *Lang* an der Chirurgischen Univ.-Klinik Würzburg (Direktor: Prof. Dr. *Wachsmuth*) ohne makroskopisch faßbaren Befund eine ⅔ Resektion des Magens nach *Billroth* II durch.

2 Tage später erneut massive Hämatemesis und ausgeprägter Pechstuhl. Exitus an peripherer Kreislaufinsuffizienz. Bei der Obduktion (Obduzent: Priv.-Doz. Dr. *H. Cornelius* am Path. Institut der Univ., damaliger Direktor: Prof. *Kirch*) fand sich makroskopisch oberhalb der einwandfreien Resektionsstelle im Magenrest dicht an der Kardia im Bereich der kleinen Kurvatur ein einzelner, oberflächlicher, kleiner Schleimhautdefekt mit perforiertem Gefäß.

Ähnliche Beobachtungen haben früher *Sachs* (1909), *Scheidegger* (1933), *Drabig* (1937) und *Krieger* (1950) mitgeteilt. Pathogenetisch dürfte der primäre Vorgang die kleinflächige Schleimhauterosion sein; erst sekundär kommt es zur Arrosion der zufällig unter dem Schleimhautdefekt liegenden Arterie. *Cornelius* sieht hingegen in einer arteriellen Gefäßanomalie die primäre Störung.

In seltenen Fällen treten massive Pechstühle auf, bei denen autoptisch trotz Blut im Magen weder Exulzerationen noch Erosionen im Sinne der *Dieulafoy*schen Krankheit im Bereich der Schleimhaut gefunden werden können.

Wachsmuth kommt auf Grund des eingehenden klinischen und experimentellen Studiums entsprechender Fälle zu der Überzeugung, daß diese Blutungen parenchymatös auf Grund neurovegetativer Störungen entstehen. In 7 bis 12% aller Me-

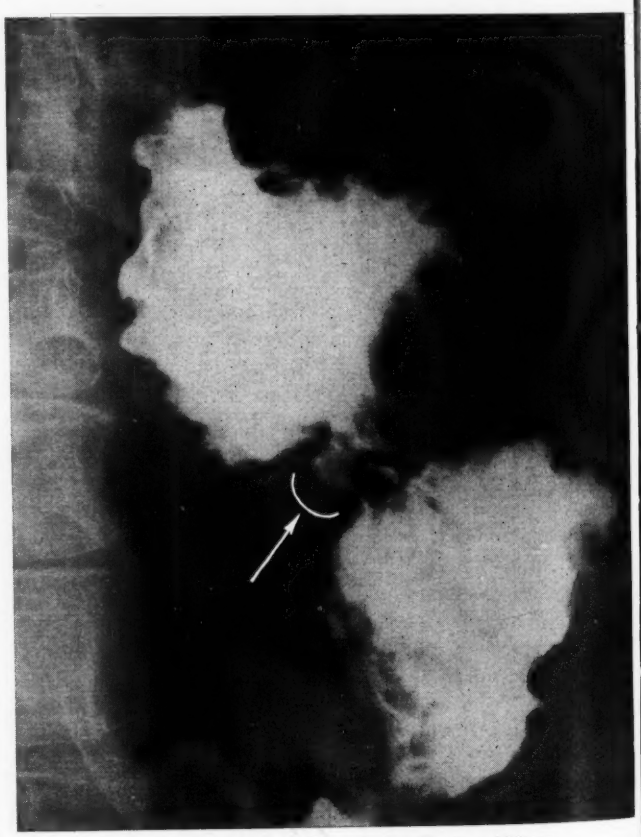

Abb. 4: Große Hiatushernie mit Pseudoulkus zwischen Hernie und Magen.

* Für die Überlassung des Röntgenbildes bin ich Herrn Prof. *Buchtala* (Vorstand der Röntgenabteilung des Rot-Kreuz-Krankenhauses München) zu Dank verpflichtet.

länafälle ist auch heute noch eine Blutungsquelle weder klinisch, operativ noch pathologisch-anatomisch feststellbar.

Blutstühle bei Dickdarmerkrankungen

Im allgemeinen treten bei Dickdarmaffektionen keine eigentlichen Pech-, sondern nur Blutstühle auf, weil die Entleerung des blutigen Darminhaltes so rasch erfolgt, daß eine Umwandlung des deutlich roten bis dunkelroten hämoglobinhaltigen Stuhls in die schwarze Hämatinfarbe in der kurzen Zeit nicht erfolgen kann. Nach reichlichem Genuß roter Rüben sowie nach intravenöser Bromsulfaleinprobe kann der Stuhl ebenfalls rötlich gefärbt sein und eine Verwechslung mit Blutstühlen veranlassen.

Die am häufigsten zum blutigen Stuhl einschließlich der Mikromeläna führenden Dickdarmerkrankungen sind erfahrungsgemäß das Kolon- oder Rektumkarzinom, die Colitis ulcerosa, die verschiedenen Formen der Proktosigmoiditis und die Hämorrhoiden. Seltener haben die komplizierende, z. B. zu Fisteln führende Divertikulitis, die verschiedenen Mastdarmfisteln, fernerhin die Colica mucosa, die Polyposis des Dickdarms als Teilsyndrom der *Peutz-Jegher*schen Krankheit (intestinale Polyposis mit Lippen- und Gesichtspigmentation), die durch Röntgenstrahlen bedingte Kolitis und sterkorale Schleimhauterosionen bei der *Hirschsprung*schen Krankheit und bei großen Koprolithen blutige Stühle zur Folge. Zuweilen können hämorrhagische Diathesen (z. B. beim Morbus *Werlhof*) zu symptomatischen Dickdarmblutungen führen. Der Vollständigkeit halber sei der Blutstuhlbefund bei der bazillären und Amöbenruhrkolitis, bei der Hg-Intoxikation mit entsprechender Kolitis, der urämischen Dickdarmentzündung und ganz selten bei der Lues und bei dem Lymphogranuloma inguinale erwähnt.

Bei den verschiedenen Formen der Kolitiden und beim Kolonkarzinom ist das Blut meistens mit Schleim und Eiter vermischt. Am häufigsten werden die Blutbeimengungen bei Dickdarmkarzinom, spez. beim Mastdarmkrebs, in ihrer Bedeutung verkannt und leider viel zu häufig statt dessen Blutungen aus begleitenden Hämorrhoiden angenommen.

Mit Recht gehören die Hämorrhoidalblutungen zu den „Cavete-Diagnosen" des praktischen Arztes, d. h., man darf sich erst dann mit der Annahme von derartigen Blutungen aus gestauten Hämorrhoidalvenen begnügen, wenn alle anderen Mast- bzw. Dickdarmerkrankungen, spez. der Mastdarmkrebs, mit Hilfe der Digitaluntersuchung, der Rektoskopie und der röntgenologischen Irrigoskopie ausgeschlossen werden können.

Bei der Erhebung der Anamnese bei Kranken mit Rektumkarzinom sollte die Angabe des sog. „falschen Freundes" *(Bier)* besonders beachtet werden. Es handelt sich hierbei um den unbemerkten Austritt von blutig-serös durchsetztem, die Unterkleider beschmutzendem Stuhl an Stelle von vermeintlichen Winden. Erfahrungsgemäß beachten die Patienten diese charakteristischen Beschwerden im Verein mit Blässe des Gesichts, Gewichtsabnahme, Appetitlosigkeit und Verdauungsstörungen (Tenesmen mit blutig-eitrigem Stuhl) lange Zeit häufig mit einer gewissen Gleichgültigkeit.

Aus diesem Grunde kommen heute noch etwa 60% der Kranken mit Rektumkarzinom zu spät in die Hand des Chirurgen, so daß eine Radikaloperation nicht mehr möglich ist *(Zenker)*.

Unter allen Krebsen steht das Karzinom des Dickdarmes, einschließlich des Mastdarmes, beim Mann an zweiter, bei der Frau an dritter Stelle *(Abel)*. 70% aller Dickdarmkarzinome haben nach einer Zusammenstellung von mehr als 8000 Fällen aus der *Mayo*-Klinik ihren Sitz im Rektum und Sigmoid. Wegen der klinischen Bedeutung dieser Zahlen sollte jeder Arzt bei geringstem Verdacht zur Frühdagnose des Mastdarmkrebses beitragen.

Aus diesem Grunde ist auch die Interpretation von Hämorrhoidalblutungen gegenüber solchen beim Mastdarmkrebs so verantwortungsvoll. Das Blut bei Hämorrhoiden wird entweder nur als roter Streifen auf der Oberfläche des Stuhles oder als Bluttropfen nach der Stuhlentleerung beobachtet. Mitunter kann es bekanntlich bei Hämorrhoidenträgern zu beträchtlichen, lebensbedrohlichen Blutungen mit ausgeprägter Eisenmangelanämie kommen. Zuweilen fühlen sich plethorische Kranke mit Hämorrhoidalblutungen wie nach einem kleinen Aderlaß erleichtert. Nicht immer stammen die Blutungen aus geplatzten Knoten, sondern aus kleinen Gefäßen. Wer viel proktoskopiert, weiß, daß ein Großteil der Rektalblutungen nicht auf Hämorrhoiden, sondern auf das Vorhandensein einer Proctitis haemorrhagica zurückzuführen ist.

Ohne vollständig zu sein, sei aus eigenem Beobachtungsgut auf **seltene Blutungsursachen bei Dickdarmerkrankung** kurz aufmerksam gemacht.

So konnten wir vor drei Jahren bei einer 39j. (Name: K. Br. JNr. 19/6/58) wegen eines Kollumkarzinoms auswärts massiv röntgenbestrahlten Patientin im Bereich des Bestrahlungsfeldes eine ausgeprägte segmentäre Colitis haemorrhagica mit schwersten Schleimhautveränderungen und Blutstühlen beobachten.

Fall 5:

Röntgenologisch fanden wir bei der Irrigoskopie umschriebene, schwere und genau auf das Bestrahlungsfeld begrenzte Schleimhautveränderungen in Form von ausgeprägten Wulstungen und spikulaähnlichen Randkonturen am Sigma mit Stenosierung dieses Darmabschnittes (siehe Abb. 5). Die Patientin kam 1½ Jahre später an einem Tumorrezidiv ad finem.

Bei der Obduktion (Sekt.Nr. 586/58 des Path. Institutes der Univ. Würzburg; damaliger komm. Vorstand: Priv.-Doz. Dr. *Dhom*) fanden sich u. a. ausgesprochene Strahlenschäden an der Haut und umschrie-

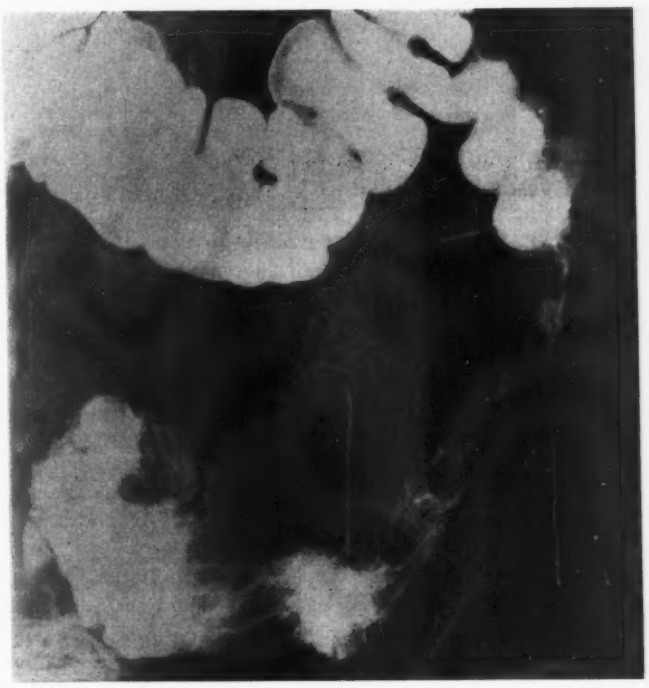

Abb. 5: Segmentär begrenzte Colitis haemorrhagica nach Röntgentiefenbestrahlung. Äußeres Bestrahlungsfeld der Haut mit Drahtschlingen markiert.

bene, dem Bestrahlungsfeld entsprechende Veränderungen am Sigma im Sinne einer schweren, z. T. ulzerös-produktiven Kolitis mit penetrierendem Sigmaulkus.

Blutungen aus dem Rektum kommen nicht so selten bei **allzu forsch durchgeführten Einläufen** vor, wenn ein nicht allzu weicher Irrigatorschlauch die Rektumschleimhaut verletzt. Darüber wird allerdings kaum berichtet.

Hadorn hat kürzlich als seltene Ursache einer schweren Dickdarmblutung auf ein **„Thermometergeschwür"** beim Messen von Rektaltemperaturen aufmerksam gemacht.

Die Rektalblutungen bei exogen von Psychopathen und Geisteskranken **in das Rektum applizierten Fremdkörpern** (Trinkglas *[Vaughn* u. *White]*, Schnupftabaksdose, Einmachkrüge, Äpfel, Glasröhrchen, Besengriff *[Macht]*, Tintenfaß *[Pretty]*, Regenschirmgriff *[Kleitsch]*, Messer *[Martin]*) gehören zu den größten Seltenheiten, können aber sofort durch eine genaue rektale bzw. rektoskopische Untersuchung aufgeklärt werden. Im allgemeinen sind die durch Fremdkörper hervorgerufenen Rektalblutungen nur dann schwer, wenn spitze Gegenstände die Schleimhaut verletzen. Auch bei dem seltenen Krankheitsbild des Kottumors fanden wir im allgemeinen nur zeitweise dunkelrote Blutauflagerungen auf dem Stuhl, spez. in der Phase der sog. „falschen Diarrhoen".

In dem von uns kürzlich rektoskopisch und irrigoskopisch gesicherten Fall Nr. 6 (Name: Th. W., JNr. 2433/54) eines apfelgroßen Kottumors konnten wir röntgenologisch eine entsprechende Kontrastmittelaussparung im oberen Rektum erfassen (siehe Abb. 6).

Abb. 6: Apfelgroßer Koprolith im Rektum.

In Zeiten von Hungersnot wurden früher in Rußland Kottumoren bis 2 kg Gewicht gefunden *(Zweig)*.

Therapeutische Maßnahmen beim Vorliegen eines Blutstuhles

Während bei der akuten großen Magenblutung aus vitalen Gründen vor jeglicher Diagnostik die **Schocktherapie** im Vordergrund des ärztlichen Handelns steht, soll bei allen anderen Melänafällen der Arzt mit allen ihm zu Gebote stehenden Mitteln die Ursache des Blutstuhles aufklären.

Die Behandlung der masiven Magen-Darm-Blutung richtet sich zunächst nach dem Grad, der Schwere und der Dauer der Blutung; für das weitere Vorgehen ist u. a. die Blutungsquelle (Varizenblutung, Meläna und Hämatemesis bei akutem und chronischem Ulkus u. a. m.) und das Alter des Kranken wegweisend.

Am Krankenbett kann das Ausmaß der Blutung, wie eingangs betont, weniger aus dem Hämoglobin- und Erythrozytengehalt des Blutes als aus den klinischen Symptomen der Blässe, der kalten Extremitäten, dem Schwitzen und dem Schock- bzw. Kollapszustand, erkennbar an der hohen Pulsfrequenz und dem abfallenden Blutdruck, geschätzt werden. Bei großen Magenblutungen mit den geschilderten Schocksymptomen ist die sofortige **Transfusion von Frischblut oder Blutplasma** lebensrettend und die Therapie der Wahl. Um die Frage, ob die Übertragung von Frischblut, Konservenblut, Blutplasma oder eingedicktem Blut das beste Verfahren darstelle, ist vor Jahren ein Streit entbrannt. Während *Wollheim u. Mitarb.* auf Grund ihrer Untersuchungen meinen, daß Plasma wirkungsvoller als Vollblut sei, hat umgekehrt *Hunt* sogar empfohlen, mit Erythrozyten angereichertes bzw. eingedicktes Blut zu infundieren, um auf diese Weise eine große Sauerstofftransportkapazität in einem relativ geringen Blutvolumen zu verabreichen. Da kein Hämostyptikum sich bei massiven Magenblutungen als sicher erwiesen hat, scheint die Übertragung von Frischblut heute das beste Blutstillungsmittel zu sein *(Demling)*.

Da in der häuslichen Praxis diese Maßnahmen schlecht durchgeführt werden können und das Risiko zu groß ist, sollten Kranke mit schwerer Magenblutung zunächst auf eine solche interne Abteilung eingewiesen werden, wo jederzeit in enger, räumlicher Verbindung ein kollegial mit dem Internisten zusammenarbeitender Chirurg zur Verfügung steht.

Matti betont mit Recht, daß die große Magen-Darm-Blutung weder allein intern oder ausschließlich chirurgisch angegangen werden soll, sondern intern und chirurgisch der jeweiligen Indikation entsprechend.

Üblicherweise wird starken Magen-Darm-Blutungen vor dem Krankenhaustransport **Morphium** verabreicht; jedoch sollte man bei älteren Patienten mit Emphysem und bei Leberzirrhotikern von dem Gebrauch des Morphiums absehen.

Während der ersten Stunden einer akuten Magenblutung sollte der Kranke keine **Nahrung** erhalten; nach 4 bis 6 Stunden können bereits 60 bis 90 ccm Fruchtsäfte oder Gelatinespeisen verabreicht werden. Nach 20 bis 24 Stunden beginnen wir den Kranken nach den *Meulengracht*schen Prinzipien zu ernähren.

Diese Therapieart hat sich gegenüber dem früher bevorzugten Fasten allgemein durchgesetzt. Beim Nachlassen des Brechreizes verabreichen wir kleine, häufige Mahlzeiten, beginnend mit einem Gemisch aus Trockenmilch, Haferflocken und etwas Butter, und steigern rasch auf Kremspeisen, Apfelgelee, Weißbrot mit Butter, gekochtes zartes Fleisch (Hühnchen, Täubchen) u. a. m.

Um jeden Preis soll Hunger und Durst bei den akuten Magenblutern vermieden werden.

Deutet trotz Bluttransfusion die ansteigende Pulsfrequenz und der fallende Blutdruck auf ein Weiterbluten hin, ist weiterhin der Kranke über 50 Jahre und besteht eine lange Ulkusanamnese mit vorhergehenden Blutungsperioden, so sollte dringend operiert werden. Um Vorwürfen von chirurgischer Seite zu entgehen, sollte der Internist mit der **Operationsüberweisung** dieser Kranken nicht so lange warten, bis ein schwerer Schockzustand und ein tubuläres Nierenversagen mit hohem Rest-N die Heilungsaussichten trüben. Die Indikation zur Operation kann hingegen hinausgeschoben werden, wenn die Blutung steht. Die Operation bei einer akuten Magenblutung wird auch von chirurgischer Seite als unsicher und schwierig bezeichnet, wenn die Diagnose eines chronischen Magen- bzw. Zwölffingerdarmgeschwürs sehr fraglich ist.

Prognostisch am ungünstigsten ist die Blutung bei Ruptur von Ösophagusvarizen. Nach *Read Dawson* u. *Kerr* sterben trotz aller Maßnahmen von den Leberzirrhosen mit Varizen auch heute noch über die Hälfte innerhalb eines Jahres nach der ersten Varizenblutung. Es sind zwar zahlreiche Methoden zur lokalen Behandlung von Varizen (Venenverödung *[Moersch]*, Einführen der Sonde nach *Sengstaken* u. *Blakemore*, transthorakale-transösophageale Varizenumstechung nach *Hegemann*) angegeben worden *(Demling)*, aber keine verspricht bei den Fällen mit „schlechten Risiken", d. h. mit Ikterus, hepatischem Präkoma, Aszites und niedrigen Serumalbuminwerten große Erfolge. Auch die verschiedenen operativen Kurzschlußmethoden zur Senkung des portalen Druckes haben besonders bei den fortgeschrittenen Leberzirrhosen keine ermutigenden Erfolgsaussichten.

Alle übrigen, nicht mit einer akuten massiven Massenblutung einhergehenden Kranken mit Meläna behandeln wir bis zur Klärung der Diagnose konservativ. Die fast stets auftretende Eisen-Mangel-Anämie spricht am besten auf orale bzw. intravenöse **Eisengabe** an, wobei wir bei Melänafällen bei oraler Verabreichung die organischen Eisenpräparate als die am wenigsten schleimhautirritierenden bevorzugen.

Über Wochen verlängerte Bettruhe nach einer Meläna ist nicht ratsam, da hierdurch die Gefahr einer posthämorrhagischen Thromboseneigung verstärkt wird. Die beste Therapie einer Meläna kann — abgesehen von den akuten massiven Blutungen — sich nur auf die genaue Erkennung der zugrunde liegenden Krankheit stützen, eingedenk des Leitsatzes des großen Schweizer Klinikers *Naegeli*, den dieser in Analogie zu einem Vers von *Hesiod* seinem bekannten Werk über die Differentialdiagnose voranstellte:

„Vor die Therapie setzen die unsterblichen Götter
die Diagnose."

Schrifttum: Abel, N.: Zit. nach Zenker. — Allison, P. R.: Surg. Gynec. Obstet., 92 (1951), S. 419. — Beckmann, K.: Verh. dtsch. Ges. Verd.- u. Stoffwechselkrh. (1956), S.137. — Belart, W.: Münch. med. Wschr., 97 (1957), S. 564. — Benedict, E. B.: Endoskopy. Williams und Wilkens (1951). — Bier, A.: Zit. nach Hegglin. — Bockus, H. L.: Gastro-Enterology, Bd. I—III, Saunders, Philadelphia/London (1946). — Cornelius, H. V.: Frankfurt. Z. Path., 63 (1952), S. 582. — Daniel, W. A. u. Egan, S.: J. Amer. med. Ass., 113 (1939), S. 2232. — Demling, L.: Moderne Therapie der Verdauungskrankheiten, Verlag Urban u. Schwarzenberg, München-Berlin (1960). — Dieulafoy, P.: Clin. méd. Paris, 2 (1897 u. 1898). — Drabig, F.: Virchows Arch. path. Anat., 300 (1937), S. 487. — Einhorn: Pfizer Spectrum, 2 (1958), S. 14. — Fraenkel u. Truelove: Zit. nach Hegglin, R. Differentialdiagnose inn. Krankh. Thieme-Verlag, Stuttgart, 6. Aufl. (1959), S. 482. — Franke, H. u. Parade, G. W.: Dtsch. Arch. klin. Med., 191 (1943), S. 336. — Gregersen: Zit. nach Hunt. — v. Gremmel, Schulte-Brinkmann u. Vieten: Fortschr. Röntgenstr., 90 (1959), S. 342. — Gutzeit, K. u. Teitge: Die Gastroskopie, Urban- u. Schwarzenberg, Berlin-Wien (1937). — Hadorn, W.: Schweiz. med. Wschr., 89 (1959), S. 1273. — Hampton, A. O.: Amer. J. Roentgenol., 38 (1937), S. 565. — Hebold, G.: Med. Klin., 42 (1958), S. 1813. — Hegemann, G.: Zit. n. Demling; Hegemann, G. u. Zenker, R.: Med. Klin. (1956), S. 630. — Heinkel, K., Elster, K. u. Henning, N.: Dtsch. Arch. klin. Med., 202 (1956), S. 675. — Henning, N.: a) Münch. med. Wschr, 98 (1956), S. 395; b) Lehrbuch d. Verdauungskrankheiten, 2. Aufl. Thieme-Verlag, Stuttgart (1956). — Hunt, T.: Brit. med. J. (1955), S. 717. — Jones, F. A.: a) Gastroenterology, 30 (1956), S. 166; b) Brit. med. J. (1947), S. 441 u. 477. — Kalk, H.: a) Dtsch. med. Wschr., 30 (1936), S. 1202; b) Dtsch. med. Wschr., (1941), Nr. 20. — Katsch, G. u. Pickert, H.: Die Krankheiten des Magens, in Bergmann, Frey, Schwiegks Hdb. inn. Med. 4. Aufl. Vol. III/1, S. 172—941, Springer-Verlag, Berlin-Göttingen-Heidelberg (1953). — Kleitsch, W. P.: Mil. Surgeon, 105 (1949), S. 215. — Krieger, A.: Schweiz. med. Wschr. (1950), S. 1070. — Lang, H.: Ärztl. Wschr., 6 (1951), S. 97. — Macht, S.: Radiology, 42 (1944), S. 500. — Mahlo, K.: Fortschr. Röntgenstr. (1959), S. 165. — Mangold, R.: Schweiz. med. Wschr., 90 (1960), 4, S. 80. — Markoff, N.: a) Klinik und Therapie der massiven Magen-Darm-Blutung, Huber, Bern (1950); b) Helv. med. Acta, 21 (1954), S. 348; c) in Hadorn, W.: Vom Symptom zur Diagnose, Karger Verlag, Basel (1960). — Martin, J. u. Vaughn, A.: J. Amer. med. Ass. 130 (1946), S. 29. — Matti, H.: Schweiz. med. Wschr., 64 (1934), S. 1145. — Moersch, H. u. Snell, H.: Amer. J. Surg., 39 (1938), S. 521. — Naegeli, O.: Differentialdiagnose i. d. inn. Medizin, Leipzig (1943), Thieme Verlag. — Nissen, R.: Operation am Ösophagus, Thieme Verlag, Stuttgart (1954). — Pretiy, H.: Canad. A. A. J., 31 (1949), S. 302. — Read, A. E., Dawson, A. M. and Kerr, D. N. S.: Brit. med. J. (1960), 1, S. 227. — Sachs, R.: Dtsch. med. Wschr. (1892), S. 1685. — Scheidegger, S.: Frankfurt. Z. Path., 44 (1933), S. 527. — Schiff, L., Stevens, R. J., Schapin, N. u. Goodman, S.: J. med. Sci., 203 (1942), S. 409. — Sengstaken, R. W. a. Blakemore, A. H.: Amer. Surg., 131 (1950), S. 781. — Soy, A. C., Grossmann, M. J. a. Bachnach, W. H.: Peptic ulcer, Blackiston, Philadelphia (1950). — Stewart, J. O., Schaer, S. M., Potter, W. H. a. Massover, A. J.: Amer. Surg., 128 (1948), S. 791. — Vaughn, A. u. White, S.: J. Amer. med. Ass., 171 (1959), S. 2307. — Wachsmuth, W.: Chirurg., 5 (1946), S. 96, Bayer. Chirurgentagung (1949). — Winkelstein, A.: J. Amer. med. Ass., 104 (1955), S. 906. — Wollheim, E. u. Schneider, K. W.: a) Verh. dtsch. Ges. inn. Med. 60. Kogreß. S. 333, Bergmann, München (1954); b) Opt. rend. 3. Congrès de la Societé internat. europ. d'Hématologie. Rom (1952), S. 27. — Wood, J., Dory, R. K., Motteram, R. u. Hughes, A.: Lancet (1949), S. 18. — Zenker, R.: Dtsch. med. Wschr., 82 (1957), S. 543 u. 566. — Zweig, W.: Die Erkrankungen des Darmes, Thieme Verlag, Stuttgart (1949).

Anschr. d. Verf.: Prof. Dr. med. H. Franke, Würzburg, Klinikstr. 8.

DK 616.34 - 008.341.5

FRAGEKASTEN

Frage 40: Zunahme von Hüftgelenksluxationen bei Säuglingen. — Ich beobachte seit Jahren eine ständige Zunahme der Hüftgelenksluxationen (Mütterberatung seit 12 Jahren). Liegen von anderen Kollegen darüber Beobachtungen vor?

Antwort: Die **Zunahme der Hüftgelenksluxationen,** die Sie beobachteten, ist wahrscheinlich durch den Einstrom von Flüchtlingen aus Gebieten verursacht, in denen die Hüftluxation endemisch gehäuft vorkommt. Solche Gebiete sind: das Sudetenland, Sachsen, Thüringen.

Da es sich bei der Hüftluxation um ein unregelmäßig dominant mendelndes Erbleiden handelt, kann die Mißbildung schon in der ersten Filial-Generation in Erscheinung treten.

Prof. Dr. med. *K. Idelberger,* Orthopäd. Univ.-Klinik, Gießen, Freiligrathstr. 2

Frage 41: Haarausfall nach Tetanus-Wiederholungsinjektion? Pat. erhielt im Jahre 1957 Tetanus-Pferdeserum, im Jahre 1959 nach schwerer Verletzung am Oberarm Tetanus-Pferdeserum mit Eigenblut und Penicillin (Hypropen). Nach 14 Tagen Müdigkeit und nach weiteren 14 Tagen universeller Haarausfall. Patient ist jetzt vollständig haarlos. Erbitte Therapievorschlag.

Antwort: Der beobachtete **Haarausfall nach Wiederholungsinjektion von Tetanus-Pferdeserum** ist an Hand der knappen anamnestischen Daten weniger leicht zu analysieren, als es zunächst den Anschein hat. Pathogenetisch ist in erster Linie eine Allergie aus dem Ursachen- und Formenkreis der Serumkrankheit anzunehmen, mit der Serum-Reinjektion als Ursache.

Haarausfall als Symptom ist dabei zwar nicht die Regel, aber auch nicht unbekannt und vor allem nicht undenkbar. Möglicherweise ist er hier in der Folge eines zunächst entstandenen, aber mehr oder minder unbemerkt gebliebenen Exanthems aufgetreten. Als Ursache wäre auch das gleichzeitig verabfolgte Penicillin oder irgendeine Komponente der Penicillin-Injektionslösung nicht auszuschließen, solange nicht ein entsprechender Test das Gegenteil beweist. In diesem Fall käme pathogenetisch sowohl eine Allergie als auch eine medikamentös-toxische Reaktion in Betracht. Schließlich ist auch das Entstehen eines Haarausfalls vom Typ der Alopecia areata totalis als Korrelat eines toxischen oder allergischen Geschehens nicht von der Hand zu weisen, wobei es bei diesem morphologisch wohldefinierten, ätiologisch und pathogenetisch aber immer noch undeterminierten Krankheitsbild müßig scheint, über einen Kausalnexus zu disputieren.

Und um nun die Prognose vorwegzunehmen: Sie ist in der Regel bei keinem der hier genannten Analysenergebnisse ungünstig; vielmehr ist auch ohne therapeutische Maßnahmen mit einer völligen Regeneration des Haares zu rechnen. Von der Alopecia areata totalis abgesehen müßte in jedem Fall bereits innerhalb von Monaten wieder Haarwachstum festzustellen sein; bei der Areata kann es in Ausnahmen Jahre dauern. Sollten nach einigen Monaten vergeblichen Wartens Zweifel auftauchen, ist es notwendig, durch eine histologische Untersuchung klären zu lassen, ob die Follikel vernarbt sind oder unverändert, so daß man mit ihrer Funktionstüchtigkeit rechnen darf.

Jegliche Therapie des Haarausfalls ist — auch heute noch — Stückwerk, verglichen mit der spontanen Regenerationstendenz des Organismus, sofern sie vorhanden ist; noch schlechter kommt sie in der Erfolgskritik weg, wenn diese Tendenz fehlt. Es wäre töricht, verschweigen zu wollen, daß wir in dieser Hinsicht noch so weit sind wie vorgestern.

An unterstützenden Behandlungsmaßnahmen wären vorzuschlagen: Intensive Lokaltherapie zur Förderung der Durchblutung (Kopfspiritus, Höhensonne oder *Kromeyer*-Lampe, Externa mit Nikotinsäureestern o. ä. als Wirkstoff), orale Allgemeintherapie mit Multivitaminpräparaten unter Betonung von Vitamin A und D. Ein Versuch mit Steroidhormonen bei Einhalten einer unschädlichen Gesamtdosierung ist anzuraten, wenn auch sein Erfolg nicht mehr so gut veranschlagt wird, wie noch vor einem Jahr; ferner, wenn man selbst überzeugt ist und seinen Patienten überzeugen kann, Homöotherapie mit Thallium D 6.

Nicht unwichtig ist es, den Patienten auch psychisch zu betreuen und ihm über die Wartezeit hinwegzuhelfen, notfalls über Schlimmeres: Das scheint besonders wichtig im Hinblick auf die für unsere Zeit charakteristische Überbewertung der Kopfbehaarung. Bei lokalen Behandlungsmaßnahmen ist darauf zu achten, daß die frisch nachgewachsenen und noch empfindlichen neuen Haare mechanisch nicht zu sehr beansprucht und eventuell geschädigt werden. Das gilt besonders, wenn die Behandlung teilweise von einem Friseur übernommen wird.

Und zum Schluß: Keine Regel hat die Möglichkeit, uns mit soviel Ausnahmen zu überraschen wie die von der Physiologie und Pathophysiologie des Haarwachstums, weil wir diese Regel besonders schlecht kennen.

Prof. Dr. med. *H. E. Kleine-Natrop,* Hautklinik der Med. Akademie, Dresden A 16, Fetscherstr. 74

Frage 42: In letzter Zeit hört man sehr viel über sogenannte unterschwellige Meinungsbeeinflussung oder Meinungsknetung durch Einschaltungen von bestimmten Worten oder Bildern in den Programmen des amerikanischen Fernsehens oder in Spielfilmen. Es wurde kürzlich berichtet, daß amerikanische Werbefachleute in einen Spielfilm, im Abstand von ca. 500 Metern, Darstellungen einer Warenpackung einklebten. In der Vorführung dauerten diese Zwischenschaltungen nur Sekundenbruchteile. Zu kurz, um von den Beschauern bewußt wahrgenommen zu werden, aber lang genug für eine unterbewußte Aufnahme.

Der werbliche Erfolg soll angeblich ein so durchschlagender gewesen sein, daß er Anlaß zur Bildung einer „Interessengemeinschaft zum Schutz des freien Willens" wurde.

Wie stellt sich die ärztliche Psychologie dazu? Sind diese obskuren Werbemethoden wirklich wirksam, ist zu befürchten, daß wir auch in Europa bald die Segnungen solchen Geschäftssinns verspüren werden, und welche Schäden können bei nüchterner Betrachtung befürchtet werden? (Eine ausführliche Beantwortung dieser Fragen dürfte sicher weite Ärztekreise interessieren, wobei es wünschenswert wäre, wenn auch bisher bekanntes, gesichertes Tatsachenmaterial kurz erwähnt würde.)

Antwort: Die sog. **„subliminal communication" in der Werbung** hat in letzter Zeit viel Staub aufgewirbelt. Es besteht kein Zweifel, daß die ursprünglich gemeldeten Erfolge erhebliche Übertreibungen, mindestens positive Auswahlen darstellen. Das Institute of Practitioners in Advertising berichtet in seiner Sonderschrift „Subliminal Communication" vom Juli 1958 über zahlreiche Fälle, in denen nach vorheriger „unterschwelliger Beeinflussung" sogar besonders ungünstige Resultate eingetreten sind, ungünstiger jedenfalls als bei der Vergleichsgruppe, die nicht der „unterschwelligen Beeinflussung" ausgesetzt war.

Es darf allerdings nicht verkannt werden, daß das Verfahren durchaus eine ernst zu nehmende theoretische Basis hat, daß es sich dabei also keineswegs ausschließlich um irgendwelche Presse-Enten und Humbug handelt. Bei der Verfolgung der theoretischen Grundlagen, die hier nur ganz kurz skizziert werden können, müssen wir zurückgehen bis zu den Traumversuchen des Psychiaters *Pötzl* 1917, in denen er nachweisen konnte, daß Sinneseindrücke, die am Tage — z. B. infolge extrem kurzzeitiger Darbietung — nicht bewußt wurden, sich unter bestimmten Bedingungen im Traume niederschlagen und dann am nächsten Tag bei der Reproduktion des Traumes aktivierbar sind. Entscheidende Beiträge liefert auch die sog. Aktualgenese der *Sander*schen Schule, die nachweist, daß sich jede Wahrnehmung — wenn auch in unglaublich kurzer Zeit — erst konstituiert, d. h. sich phasenweise entwickelt. Gestaltet man durch bestimmte Techniken einen Wahrnehmungsvorgang so, daß nur die allerersten Phasen der Entwicklung durchlaufen werden, so kann man beobachten, daß die Versuchsperson nichts Definitives über den Sinneseindruck aussagen kann, u. U. sogar angibt, überhaupt nichts gesehen zu haben, trotzdem aber läßt sich auf verschiedenen Wegen nachweisen, daß ein Sinneseindruck bereits vorlag und daß dieser dem Sinngehalt des Wahrgenommenen durchaus entsprach. Besonders der psychogalvanische Hautreflex, mit dem die Amerikaner sehr viel arbeiten, eignet sich als Nachweismethode sehr gut (vgl. *Spiegel,* Werbepsychologische Untersuchungsmethoden. Experimentelle Forschungs- und Prüfverfahren. Berlin 1958, S. 51 f.). Zu erwähnen sind bei der theoretischen Grundlegung der „subliminal communication" vor allem die Arbeiten von *Thomae,* dem jetzigen Bonner Ordinarius für Psychologie (Experimetelle Beiträge zum Problem der unbewußten Sinneseindrücke. Zeitschrift für angewandte Psychologie 60, 1941), dem wir auch den vollständigsten deutschsprachigen Bericht über „Das Problem der unterschwelligen Werbung" verdanken („Der Markenartikel", Heft 9, 1959). *Spiegel* berichtet über Experimente mit einem speziell hergestellten Film, in dem eine Bedarfslage dargestellt wird, die immer mehr anwächst; es zeigte sich, daß die Wirkung einer unterschwelligen Einblendung, in der Abhilfe angeboten wird, ganz entscheidend vom Zeitpunkt ihres Erscheinens innerhalb des Filmes abhängt (Motivation in der Werbung. Bericht über den 21. Kongreß der Deutschen Gesellschaft für Psychologie, Bonn 1957). Daraus ergibt sich, daß die Tatsache, daß unterschwellige Reize in irgendeiner Weise wahrgenommen werden können, noch keineswegs etwas über deren Werbewirksamkeit aussagt. Diese hängt — wie bei jeder Werbung — vielmehr von der angetroffenen Motivationsstruktur des Beschauers ab.

Zusammengefaßt ist etwa folgendes festzustellen: 1. Daß unbewußte Sinneseindrücke — etwa bei extrem kurzzeitig

dargebotenen Reizen — möglich sind, darf keineswegs bestritten werden. 2. Solche unbewußte Sinneseindrücke werden jedoch keineswegs gewissermaßen automatisch und ohne ausreichende Motivationsbasis handlungsbestimmend, wie es gewisse Berichte glauben machen wollen. 3. Die Frage der Wirksamkeit hängt vielmehr von den jeweiligen speziellen Voraussetzungen (z. B. den augenblicklichen Bedürfnissen) ab, die die Motivationsbasis abgeben müssen. Von hierher erhellen sich auch die zahlreichen Mißerfolge dieser Methode.

Beruhigen kann in diesem Zusammenhang ebenfalls, daß die Werbewirtschaft in Europa diesen Techniken außerordentlich reserviert gegenübersteht und daß von mehreren Verbänden bereits Resolutionen gefaßt worden sind, die eine Verwendung dieser Techniken von sich weisen. Schließlich bestehen bereits technische Möglichkeiten (Institut für Marktpsychologie, Mannheim), die es erlauben, Filmvorführungen u. dgl. auf solche unterschwelligen Einblendungen zu überwachen.

Priv.-Doz. Dr. *B. Spiegel*

KLEINE MITTEILUNGEN

Aufklärungspflicht und Kropfoperationen

Es war in dieser Zeitschrift [M. M. W., 101 (1959), S. 1744—1745] ausführlich das Problem der Aufklärungspflicht bei Kropfoperationen erörtert worden. Es wurde dabei auch auf ein Urteil des BGH vom 5. 12. 1958 Bezug genommen, in welchem unterstellt worden war, daß bei einer Erstoperation eines Kropfes eine doppelseitige Stimmbandlähmung (Rekurrens-Postikus) in einer Komplikationsdichte bis zu 7% auftreten könne, diese hohe Komplikationsdichte eine nicht seltene schwerwiegende Folge der Operation sei, der Operateur deshalb über diese Möglichkeit einer Schädigung vor der Operation den Kranken aufklären müsse. Nach dem ärztlichen Schrifttum ist aber eine doppelseitige Stimmbandlähmung nach Erstoperation eine absolute Rarität, weshalb auch in ärztlicher Sicht für eine solche Operationsfolge keine Aufklärungspflicht bestehen sollte.

Inzwischen hatte sich ein anderes Gericht mit einer doppelseitigen Stimmbandlähmung (Rekurrensparese) nach Erstoperation eines Kropfes zu befassen, wobei es ebenfalls um die Frage ging, ob dies eine naheliegende, also aufklärungsbedürftige Komplikation sei oder eine nur entfernte Möglichkeit und deshalb keine Aufklärung erforderlich sei. Das Gericht entschied auf Grund der Befragung von Sachverständigen, die jene statistisch ermittelten Zahlen ihrem Gutachten zugrunde legten, die nach dem ärztlichen Schrifttum und der Erfahrung sich ergeben und weit unter 7% liegen, daß für die doppelseitige Stimmbandlähmung nach Erstoperation keine Aufklärungspflicht bestehe.

Wegen der Wichtigkeit dieser Entscheidung, die für viele ähnlich gelagerte Fälle von Bedeutung ist, wird diese noch bekanntgegeben.

LG Oldenburg, U. v. 20. 10. 1959. — 1,0. 42/59 — bisher nicht veröffentlicht:

„Eine Haftung des Beklagten kann auch nicht daraus hergeleitet werden, daß die Klägerin vom behandelnden Arzt nicht ausreichend aufgeklärt worden ist. Die Aussage des Chefarzt Dr. N. N. hat zwar ergeben, daß er die Klägerin vor Durchführung der Operation auf die möglichen Folgen nicht aufmerksam gemacht hat. Seine Auffassung, daß die Klägerin genügend Gelegenheit gehabt habe, Widerspruch gegen seine Entscheidung zu erheben, daß eine Operation durchgeführt werden müsse, und eine wissenschaftliche Erörterung über die Notwendigkeit einer Operation mit der Klägerin sich schon deshalb verbiete, weil die Klägerin sich über die medizinischen Fragen kein Urteil erlauben könne, steht im Widerspruch zu der von der Rechtsprechung entwickelten Aufklärungspflicht des Arztes. Ein ärztlicher Eingriff ist nur insoweit nicht rechtswidrig, als die Einwilligung des Patienten reicht. Eine wirksame Einwilligung setzt voraus, daß der Patient das Wesen dieser, die Bedeutung und die Tragweite des ärztlichen Eingriffes in ihren Grundzügen erkannt hat. Maß und Umfang der ärztlichen Aufklärungspflicht gegenüber dem Patienten wird mitbestimmt von dem Grade der Gefährlichkeit des Eingriffes in die körperliche Integrität. Soweit die mit der Einholung der Einwilligung verbundene Aufklärung die Stimmung oder sogar das Allgemeinbefinden herabdrücken, handelt es sich um unvermeidbare Nachteile, die in Kauf genommen werden müssen. Die Aufklärungspflicht des Arztes über mögliche schädliche Folgen der Therapie gehört zum ärztlichen Beruf (BGH 1956/1106, OLG Stuttgart NJW 58/262). Die Tatsache, daß der Entschluß zur Operation ohne Widerspruch hingenommen worden ist, kann nicht als rechtswirksame Einwilligung angesehen werden (NJW 59/825). Gerade weil der Patient als Laie über die Bedeutung und Folgen einer Operation sich im unklaren befindet, will er hierüber die Aufklärung seines Arztes haben, um selbst zu entscheiden, ob er das mit der Operation nun einmal verbundene Risiko übernehmen will. Andererseits darf das Maß der Aufklärung auch nicht übertrieben werden. Bei der Aufklärung muß der Arzt berücksichtigen, daß bei dem Patienten möglichst keine übertriebenen Vorstellungen und schädliche Ängstlichkeiten hervorgerufen werden. Er ist daher nicht verpflichtet, auf Folgen einer Operation hinzuweisen, die ohnehin mit jeder Operation verbunden sind. Er braucht auch dann nicht ausdrücklich auf Folgen einer Operation hinzuweisen, die nur in äußerst seltenen Fällen auftreten. So hat auch der BGH entschieden, daß eine Aufklärung des Patienten über mögliche schädliche Folgen einer vorgesehenen Operation nicht erforderlich sei, wenn die Schäden nur in äußerst seltenen Fällen auftreten und anzunehmen sei, daß sie bei einem verständigen Patienten für seinen Entschluß, in die Behandlung einzuwilligen, nicht ernsthaft ins Gewicht fallen (NJW 59/811). Diese Voraussetzungen sind hier aber gegeben. Nach den Ausführungen des Sachverständigen Prof. X. ist die doppelseitige Stimmbandlähmung bei der Kropfoperation eine sehr seltene Begleiterscheinung. Die Quote der Schädigung liegt bei einseitigen Stimmnervenschädigungen bei 1—2% und bei doppelseitigen Schäden, wie bei der Klägerin, ist die Quote noch niedriger. Bei solch ungewöhnlichen, seltenen Begleiterscheinungen ist aber der Arzt nicht verpflichtet, auf diese Möglichkeit ausdrücklich hinzuweisen. So hat auch das OLG Köln die Möglichkeit des Auftretens einer Tetanie nach Kropfoperationen mit 0,05—3,3% angenommen und sie als so entfernt liegend erachtet, daß eine Aufklärungspflicht nicht in Betracht kommt. Je seltener die möglichen Folgeerscheinungen einer Operation sind, um so mehr wird der behandelnde Arzt aber prüfen müssen, ob diese Aufklärung auch unter Berücksichtigung einer dadurch hervorgerufenen schädlichen Ängstlichkeit des Patienten notwendig ist. Das Gericht ist aber der Auffassung, daß in diesem Fall, bei der sehr seltenen Begleiterscheinung einer Kropfoperation (doppelseitige Stimmbandlähmung) eine besondere Aufklärungspflicht nicht besteht."

W. Perret, München

Tagesgeschichtliche Notizen

— Die Ärzte haben Anspruch auf unbegrenzte Zulassung zu den Krankenkassen, entsprechend der im Grundgesetz festgelegten Berufsfreiheit. So entschied das Bundesverfassungsgericht in Karlsruhe. Begründet wurde diese Entscheidung damit, daß etwa 80% der Bevölkerung gesetzlich krankenversichert sind. Bei einer Verweigerung der Zulassung nach Paragraph 368 a Abs. 1 RVO, wonach nur ein Arzt auf etwa 500 Versicherte kommen darf, würden nicht zugelassene Ärzte praktisch von der Behandlung weiter Volkskreise ausgeschlossen. Dies stelle einen Eingriff in die Berufsfreiheit dar. Nach Auffassung des Bundesverfassungsgerichts wird der Paragraph 15 der RVO, wonach Zulassungssperrbezirke eingeführt werden können, wenn anderenorts dringend notwendige Zulassungsstellen unbesetzt bleiben, von dieser Entscheidung nicht berührt.

— In Florida werden Massenversuche mit dem neuen trinkbaren Poliomyelitis-Impfstoff durchgeführt. Der Impfstoff wurde von Dr. Herald R. Cox entwickelt und aus lebenden, abgeschwächten Viren hergestellt. Sein besonderer Vorteil besteht darin, daß er gleichzeitig gegen alle drei Erregertypen schützt, während die vor allem in der Sowjetunion erprobte (vgl. ds. Wschr., S. 352), von Dr. A. B. Sabin aus Cincinnati entwickelte orale Vakzine vorläufig in getrennten Dosen verabreicht werden muß. Im Gebiet von Dade County sollen 500 000 Menschen geimpft werden, das ist mehr als die Hälfte der Einwohner dieses Bezirkes, der 860 000 Menschen umfaßt. Man hofft, daß die durch die Impfung erworbene Immunität in ähnlicher Weise „ansteckend" ist wie die Krankheit selbst und zumindest auf die Familienmitglieder des Geimpften übertragen wird. So kann man damit rechnen, daß praktisch die gesamte Einwohnerschaft in kurzer Zeit immunisiert sein dürfte. Die Impfung ist kostenlos. Es werden 2 ccm des Impfstoffes in etwas Wasser gegeben. Die Flüssigkeit schmeckt nach Kirschen, leicht süßlich. Die Bevölkerung macht gerne Gebrauch davon, da weitere Impfungen mit der Salk-Vakzine, die injiziert werden muß, nun nicht mehr nötig sind.

— Das Royal Free Hospital in London hat einen Bericht über die Langstreckenleistungen von Krankenschwestern veröffentlicht. Dieses Krankenhaus hatte 20 seiner Schwestern mit Schrittzählern versehen und dabei festgestellt, wie groß die Unterschiede zwischen den verschiedenen Stationen sind. Auf einer chirurgischen Station mit 27 Betten lief die Schwester im Durchschnitt 17 Kilometer am Tage, in einer Abteilung für Innere Medizin mit 32 Patienten nur 8 Kilometer. Schwestern auf einer Entbindungsabteilung mit 21 Betten legten durchschnittlich 12 Kilometer am Tage zurück. Die größte Wegstrecke erreichte die Nachtschwester mit 20 Kilometern.

— Falsche positive Schwangerschaftsteste können bei Patientinnen, die Phenothiazin-Tranquillizer erhalten haben, vorkommen; Fehlergebnisse lassen sich vermeiden, wenn man den Fröschen das Blutserum (und nicht den Urin) der Probanden injiziert.

— Das Kuratorium der Hanauer Preisstiftung hat für das Jahr 1959 keinen Preis verteilen können, doch besteht die Stiftung auch für das Jahr 1960 weiter. Wissenschaftliche Arbeiten, die sich mit der Anwendung der Ultraviolett- und Infrarot-Strahlung auf dem Gebiet der Therapie und der Diagnostik in der Medizin und Veterinärmedizin befassen sowie ganz allgemein Arbeiten über die Anwendung ultravioletter Strahlung auf allen Gebieten der Wissenschaft und Technik, auch solche, die sich mit der Grundlagenforschung beschäftigen, soweit sie unmittelbare Auswirkungen für die medizinische oder technische Anwendung erwarten lassen, sind bis zum 15. Okt. 1960 an Notar Dr. Eberhard, Hanau, Marktplatz 15, einzusenden. Es ist vorgesehen, je einen Preis zu 4000 DM und zu 2000 DM zu verteilen. Nähere Bedingungen bei Dr. E. O. Seitz, Hanau a. M., Höhensonnenstraße 28.

Hochschulnachrichten: Erlangen: Der apl. Prof. an der Univ. Heidelberg, Dr. F. W. Bronisch, Nürnberg, wurde zum Priv.-Doz. der Psychiatrie und Neurologie ernannt unter gleichzeitiger Ernennung zum apl. Prof. — Der Priv.-Doz. der Kinderheilkunde Oberassistent Dr. Ottheinz Braun wurde zum apl. Prof. ernannt. — Der wissenschaftliche Assistent Dr. Alfred Sigel wurde zum Priv.-Doz. der Chirurgie und Urologie ernannt. Gleichzeitig wird Dr. Sigel in seiner Eigenschaft als Priv.-Doz. in das Beamtenverhältnis auf Widerruf berufen.

Düsseldorf: Der Oberarzt der Chirurgischen Klinik Prof. Dr. Hermann Dettmar wurde auf das neuerrichtete Extraordinariat für Urologie, der Oberarzt der Chirurgischen Klinik Doz. Dr. Hans Kuhlendahl auf das neuerrichtete Extraordinariat für Neurochirurgie und Doz. Dr. W. Lochner vom Max-Planck-Institut in Göttingen auf das neuerrichtete Extraordinariat für Physiologie berufen und zu a. o. Proff. ernannt. — Zu apl. Proff. wurden ernannt die Doz. Dr. med. Hans Wunderer, Westd. Kieferklinik, und Dr. med. Paul Heyden, Westd. Kieferklinik. — Die venia legendi haben erhalten: Dr. med. D. Amelung für Innere Medizin; Dr. med. Sven Effert für Innere Medizin; Dr. med. Heinz Goertz für Ophthalmologie; Dr. med. Ferd. Müller für Mikrobiologie und Hygiene; Dr. med. Anton Oberdorf für Pharmakologie und Toxikologie; Dr. med. Heribert Schulz für Allg. Pathologie und path. Anatomie.

— Marburg: Prof. Dr. med. H. E. Bock, o. Prof. für Innere Medizin, hat den an ihn ergangenen Ruf an die Univ. Hamburg abgelehnt. — Prof. Dr. med. J. Linzbach, o. Prof. für Allgemeine Pathologie und pathologische Anatomie, hat den an ihn ergangenen Ruf an die Univ. Göttingen angenommen. — Prof. Dr. med. R. Siegert, o. Prof. für Hygiene und Bakteriologie, hat einen Ruf an die Univ. Wien erhalten. — Der Doz. für Innere Medizin, Dr. R. Groß, wurde zum apl. Prof. ernannt. — Es haben sich umhabilitiert: Der Doz. für Chirurgie, Dr. med. H.-J. Streicher, von der Univ. Heidelberg, der Prof. mit Lehrauftrag für Chirurgie, Dr. med. E. Krönke, von der Univ. Jena, der Doz. für Chirurgie, Dr. med. J. Maurath, von der Univ. Tübingen, und der Doz. für Röntgenologie und Strahlenheilkunde, Dr. med. H.-J. Süsse, von der Univ. Leipzig. — Es habilitierten sich: Dr. med. K. Brück für Physiologie, Dr. med. H.-H. Marx für Inn. Medizin und Dr. med. H. Hort für Pathologie.

München: Der Ordinarius für Dermatologie, Prof. Dr. Alfred Marchionini (Direktor der Dermatolog. Klinik) ist von der International Society of Tropical Dermatology zum Vizepräsidenten gewählt worden.

Saarbrücken/Homburg: Prof. Dr. med. Georg Chapchal, Direktor der Orthopädischen Universitätsklinik, wurde von der Österreichischen Orthopädischen Gesellschaft zum korr. Mitglied ernannt. — Prof. Dr. med. Johann Baptist Mayer, Direktor der Universitätsklinik Homburg und der Landeskinderklinik Neunkirchen-Kohlhof, wurde zum Vorsitzenden der Südwestdeutschen Gesellschaft für Kinderheilkunde gewählt. — Prof. Dr. med. Dr. phil. W. Zimmermann wurde durch den Minister für Atomkernenergie und Wasserwirtschaft in den Wasserbeirat berufen.

Todesfall: Am 14. März 1960 starb Prof. Dr. med. L. R. Grote kurz vor Vollendung des 74. Lebensjahres. Von den zahlreichen Stationen seines Lebens seien nur seine Tätigkeit als Chefarzt von Dr. Lahmanns Sanatorium „Weißer Hirsch" in Dresden, als Chefarzt der Medizinischen Abteilung des Krankenhauses Dresden-Johannstadt und als Leiter des Sanatoriums Glotterbad bei Freiburg i. Br. genannt. Vgl. das Lebensbild von M. Bürger in ds. Wschr. (1956), 22, S. 795. Soeben war er noch vom Kuratorium der Deutschen Therapiewoche für weitere zwei Jahre (1961 und 1962) zum Präsidenten einstimmig wiedergewählt worden.

Todesfall: Der apl. Prof. für Frauenheilkunde und Geburtshilfe und Chefarzt des Mütterheimes des Roten Kreuzes in München, Dr. med. Franz Georg Dietel, ist am 23. März 1960 kurz vor Vollendung seines 60. Lebensjahres gestorben.

Beilagen: **Bastian-Werk**, München-Pasing. — **Uzara-Werk**, Melsungen. — **Nordmark-Werke GmbH**, Uetersen. — **J. R. Geigy AG**, Basel. — **Dr. Mann**, Berlin.

Bezugsbedingungen: Halbjährlich **DM 15.20**, für Studenten und nicht vollbezahlte Ärzte **DM 10.80**, jeweils zuzügl. Postgebühren. Preis des Einzelheftes **DM 1.20**. Bezugspreis für **Österreich:** Halbjährlich **S. 92.— einschließlich** Postgebühren. Die Bezugsdauer verlängert sich jeweils um ½ Jahr, wenn nicht eine Abbestellung bis zum 15. des letzten Monats eines Halbjahres erfolgt. Jede Woche erscheint ein Heft. Jegliche Wiedergabe von Teilen dieser Zeitschrift durch Nachdruck, Fotokopie, Mikroverfahren usw. nur mit Genehmigung des Verlages. Verantwortlich für die Schriftleitung: Dr. Hans Spatz und Doz. Dr. Walter Trummert, München 38, Eddastraße 1, Tel. 57 02 24. Verantwortlich für den Anzeigenteil: Karl Demeter Anzeigen-Verwaltung, Gräfelfing vor München, Würmstraße 13, Tel. 89 60 96. Verlag: J. F. Lehmann, München 15, Paul-Heyse-Str. 26/28, Tel. 53 00 79. Postscheckkonten: München 129 und Bern III 195 48; Postsparkassenkonto: Wien 109 305; Bankkonto: Bayerische Vereinsbank München 408 264. Druck: Münchner Buchgewerbehaus GmbH, München 13, Schellingstraße 39—41.